*Azienda ospedaliera Santi Antonio e Biagio e Cesare Arrigo – Alessandria*
*Servizio di Cardiologia Pediatrica*

*Scuola si specializzazione malattie dell' Apparato cardiovascolare Torino*

VI CORSO GUCH

**Il paziente adulto con cardiopatia congenita**

# " Un Problema di Branca ?

TORINO
03 DICEMBRE 2022
NH TORINO CENTRO

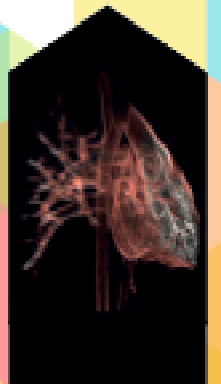

Dott.ssa FRANCESCA CAIRELLO
Dott.ssa ALICE SCOPINARO

# Caso Clinico

1998 Coartazione aortica operata a 40 gg di vita e bicuspidia aortica

2018 Endocardite e Sostituzione Valvolare Aortica

Febbraio 2021 Tachicardia Ventricolare

Time Line

2014 Episodio sincopale

2019 “Miocardite” Acuta complicata da ACC da TV

Maggio 2021 Recidiva aritmica prolungata

# 1998 Coartazione

- COARTAZIONE aortica in quadro di ipoplasia dall'arco distale, bicuspidia valvolare aortica, displasia mitralica
- Intervento resezione ed anastomosi capo a capo allargata
- Follow up sempre negativi per eventi aritmici nei primi anni di vita

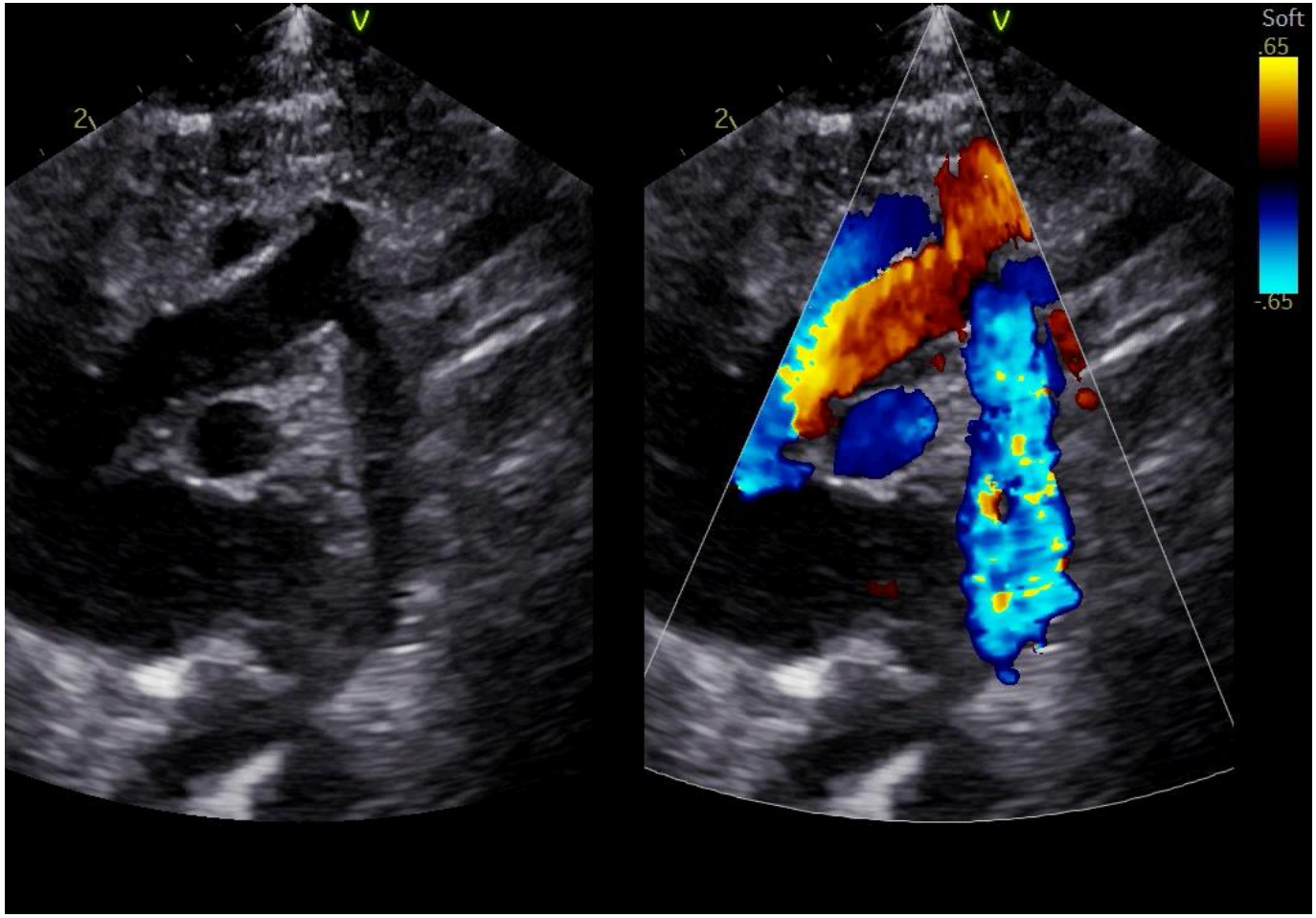
V
2
V
2
Soft
.65
-.65

# Severe ostruzioni del ventricolo sinistro

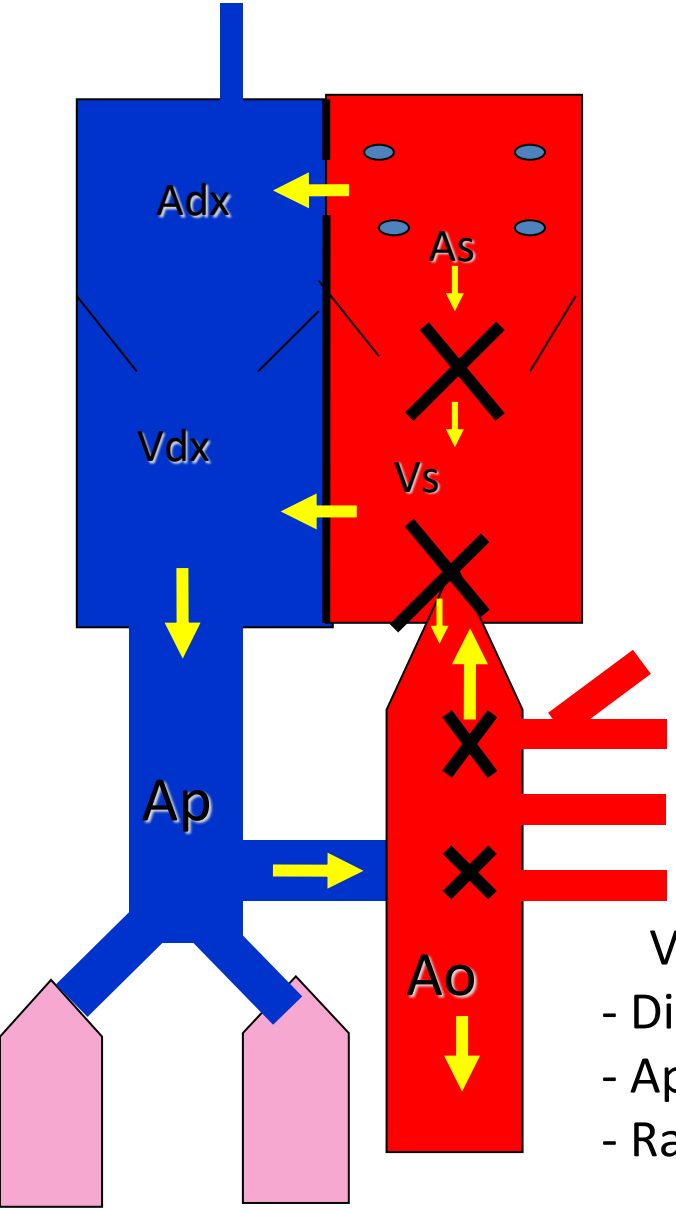


Ventricolo destro mantiene la perfusione sistemica periferica attraverso PDA

Lo shunt del PDA è prevalentemente destro-sinistro

Se è presente efflusso sin. → differenza di saturazione tra distretti inf. e sup. del corpo

In assenza di efflusso sin → Dotto mantiene perfusione cerebrale

Ventricolo sinistro
- Dilatato o piccolo
- Apparentemente normale
- Raramente ipertrofico

Ventricolo destro
-Dimensioni aumentate
-Dilatato e ipertrofico

# Coartazione Aortica

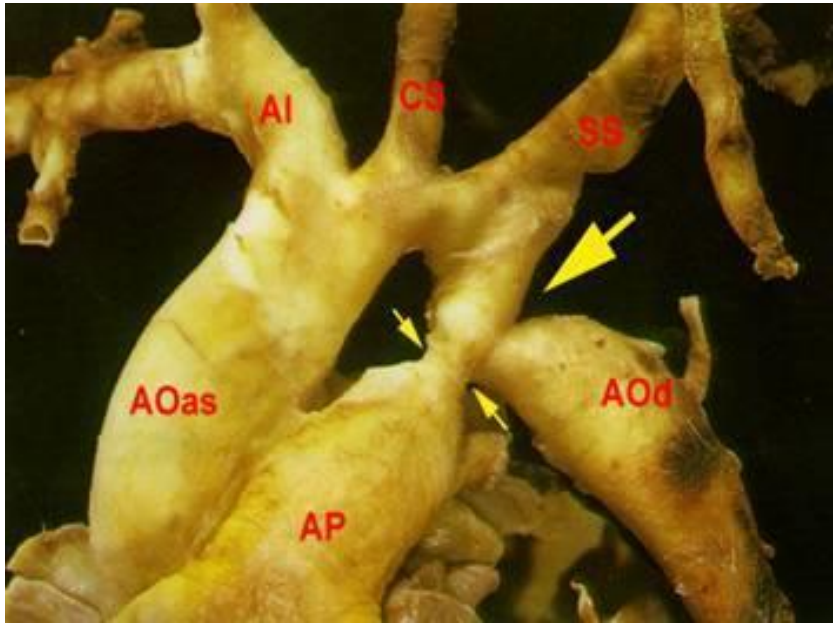


- 6-8% delle cardiopatie congenite

- Più frequente fra i maschi (1.4-1.7)

- Diversi spettri anatomici

# CoA iuxtaduttale semplice

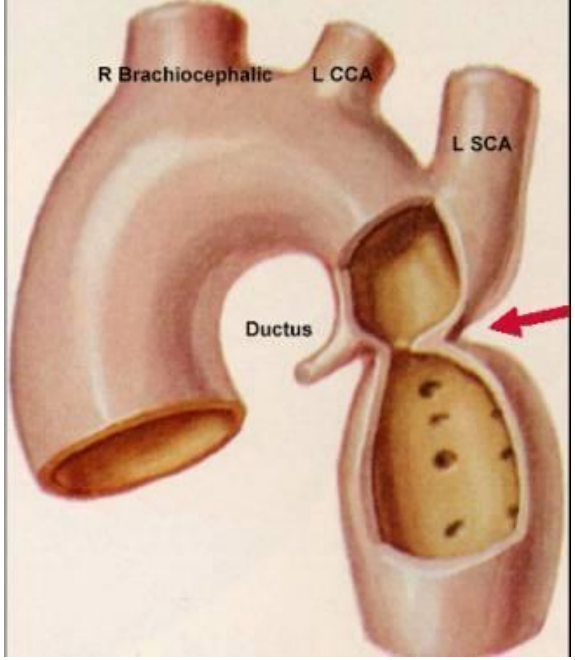

# CoA forme più complesse

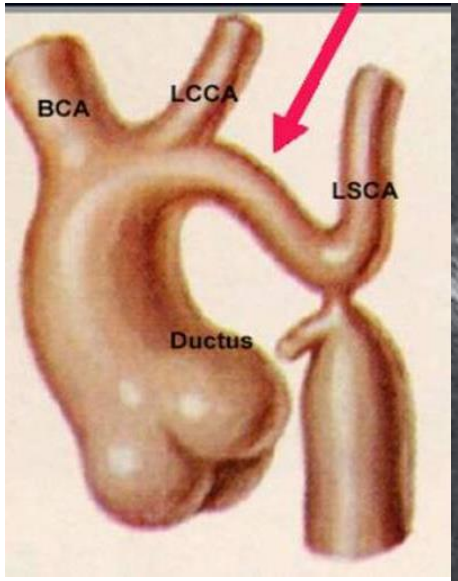

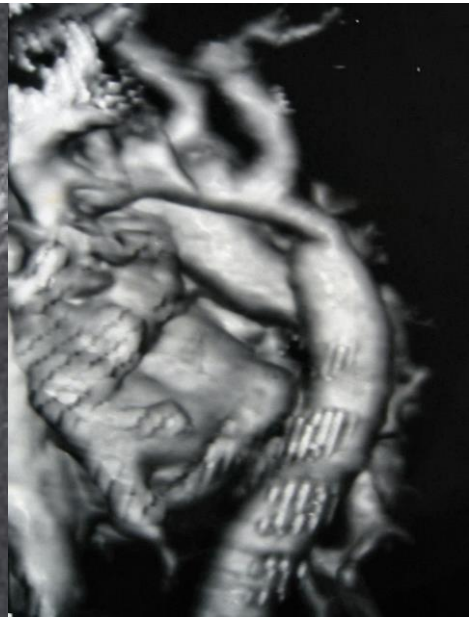

Forma di CoA iuxtaduttale associata ad ipoplasia tubulare dell'arco trasversale a partire dai vasi del collo fino alla regione duttale

# Coartazione Aortica

Fisiopatologia

I vasi epiaortici sono perfusi per via anterograda da sangue ossigenato

Estremità superiore rosee

Polsi carotidei e radiali ben presenti

P.A. arto superiore normale/elevata

L'aorta discendente è perfusa dal cuore destro attraverso il dotto arterioso da sangue non ossigenato (dotto dipendenza)

Saturazione arti inferiori più bassa rispetto ai superiori

Polsi femorali, poplitei, tibiali posteriori e pedidi dorsali deboli (assenti nel 40% dei casi)

P.A arti inferiori spesso difficile da rilevare

Non è possibile fare diagnosi di CoA fino a quando il Dotto è aperto

# Coartazione Aortica

CoAo severa: fisiopatologia

↓ output cardiaco (acidosi)

↑ Pressione telediastolica

↑ pressione atriale sinistra

↑ congestione polmonare

# Coartazione aortica critica Neonatale

- Può non essere rilevata all'esame fisico neonatale sin quando la presenza del dotto mantiene un flusso adeguato nelle parte inferiore del corpo. Questi pazienti diventano sintomatici alla chiusura del dotto arterioso, non di rado a dimissione avvenuta.

## Esame obiettivo

- Difficoltà nell'alimentazione, dispnea e tachipnea, oligoanuria
- Tempo di riempimento capillare dell'estremità inferiori lento
- In alcuni casi acidosi metabolica

Soffio posteriormente nella regione interscapolare

Polsi carotidei iperdinamici

Polsi femorali iposfigmici o asfigmici

## Saturazione O2

normale arti superiori

ridotta arti inferiori

# Coartazione Aortica

Frequente associazione con:

- Aorta bicuspide 60-80%
- DIV 40%
- Stenosi aortica
- Patologie della mitrale (VM a paracadute anello sopravalvolare, displasia delle corde tendinee)
- Shone Complex e cardiopatie congenite complesse

- Sindrome di Turner 15% dei soggetti
- Sd di William s-Beuren
- Anomalie exstracardiache

COA+ Bicuspidia aortica maggior rischio di dissecazione in età adulta

# Intervento cardiochirurgico

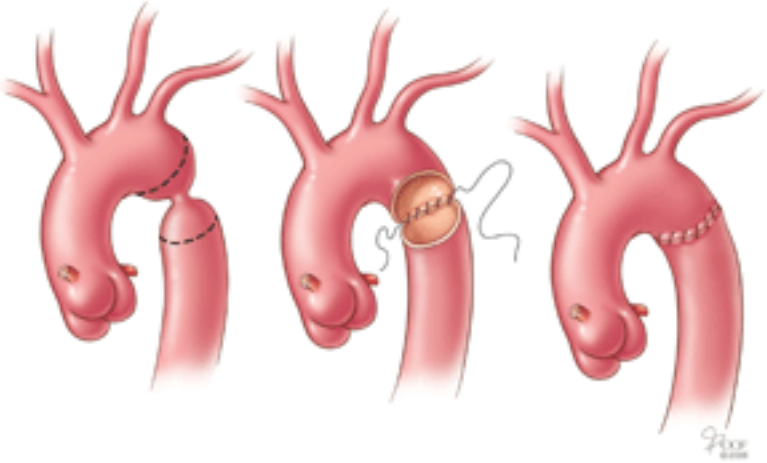

End-to-end anastomosis

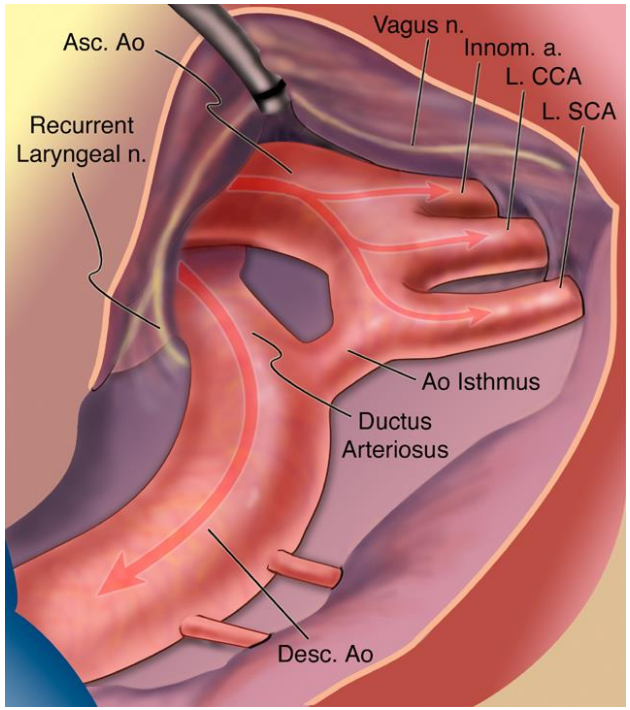

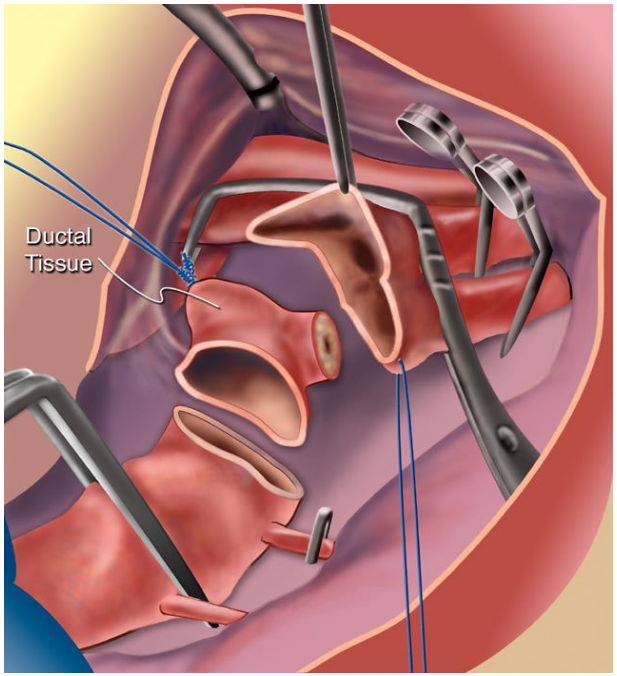
Ductal
Tissue

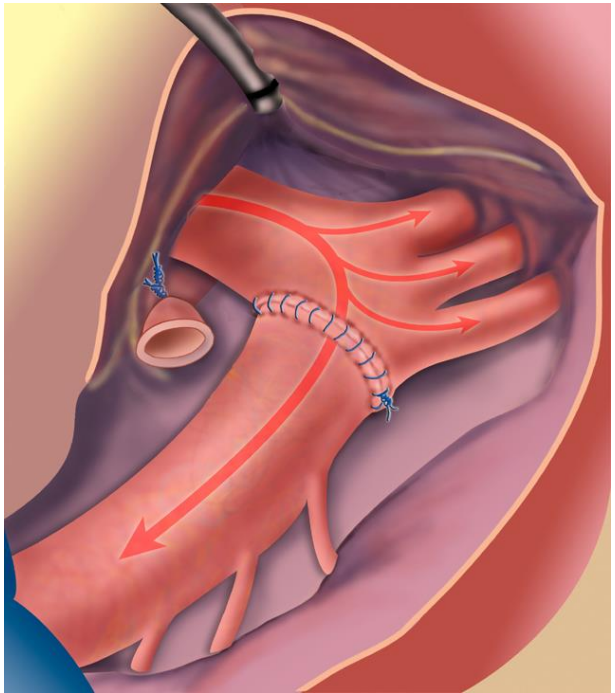

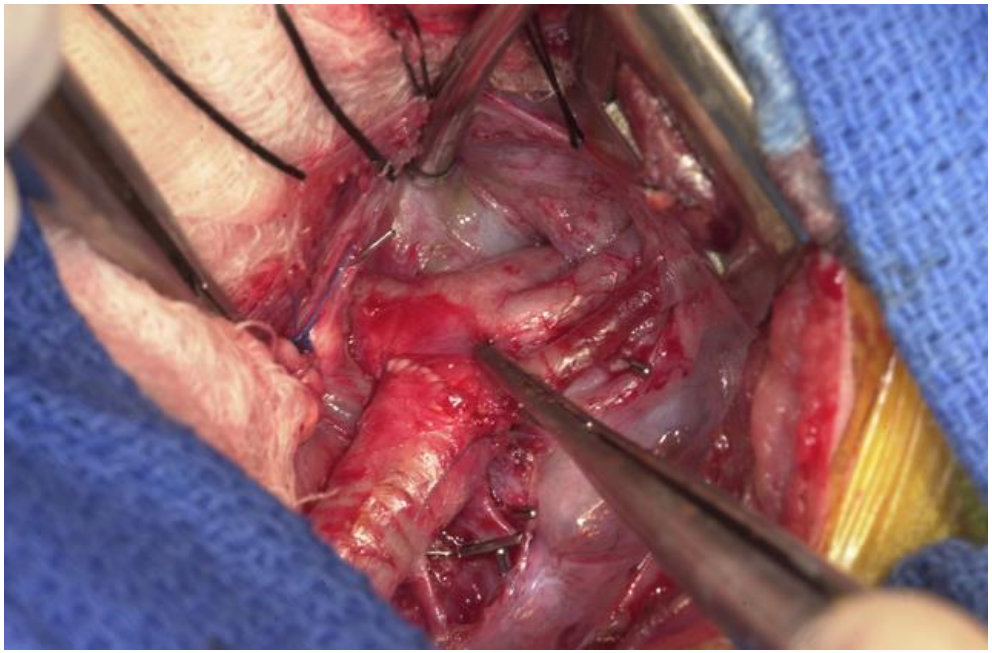

# Bicuspidia Valvolare Aortica

- 0,5-2% cardiopatia più frequente
- Diversi fenotipi
- Valvulo-aortopatia – Sindrome della Valvola Aortica bicuspide
- Associazione con Left heart obstruction defects

Bicuspid Aortic Valve Disease from Infancy to Older Age: A 25-Year Experience from an Italian Referral Center

# Non sindromic BAV

- La maggior parte delle persone che presenta una valvola aortica bicuspide non presenta caratteristiche sindromiche, ma può presentare altre anomalie congenite cardiache o anomalie vascolari
  - ✓ Coa 7%
  - ✓ PDA 8,5%
  - ✓ Anomalie della mitrale 11%

# 35%-40% -50% casi BAV va incontro a Complicanze

- STENOSI
  - 70-85% delle stenosi valvolari aortiche nei bambini sono secondarie ad una bicuspidia aortica
  - 50% delle stenosi valvolari aortiche negli aduLti
- Insufficenza valvolare
- Dilatazione dell'aorta ascendente, dissecazione
- Rischio infettivo - endocardite

# 2018: Protesi Aortica

- 2018 ricovero in CCH per valvulopatia aortica con insufficienza severa in valvola bicuspide (endocardite)
- Sostituzione Valvolare aortica con protesi meccanica Bi-disco On –X n°21

- Segnalata origine dell'arteria coronari
prossimità del piano della giunzione si

# 2019 Miocardite

- 2019 “Miocardite acuta” esordita con nausea e malessere generale. All’ingresso in Dea presso altro centro  ECG Tachicardia a complessi larghi ( Bbsx asse -175 Fc 170 bpm) emodinamicamente stabile trattata con beta bloccante ed amiodarone
- Successiva instabilità emodinamica e comparsa di TV polimorfa condizionanate ACC trattato con DC shock

# Trasferimento a Torino

- All’ingresso severa disfunzione ventricolare sx con successivo recupero completo
- RMN cuore dilatazione e disfunzione del ventricolo sinistro senza aree di fibrosi o edema
- Broncoaspirato positivo per Entero e Rhino virus
- BAV 1 grado noto
- Follow up successivo negativo

# Febbraio 2021

- Accesso in Ps: malessere generalizzato con sudorazie senso di calore, sensazione di pulsazione al giugulo.
- No angor, dispnea, cardiopalmo, capogiro, sincope.

No febbre, tosse o segni di infezione in atto

Terapia domiciliare: Cardicor, Spironolattone, Coumadin

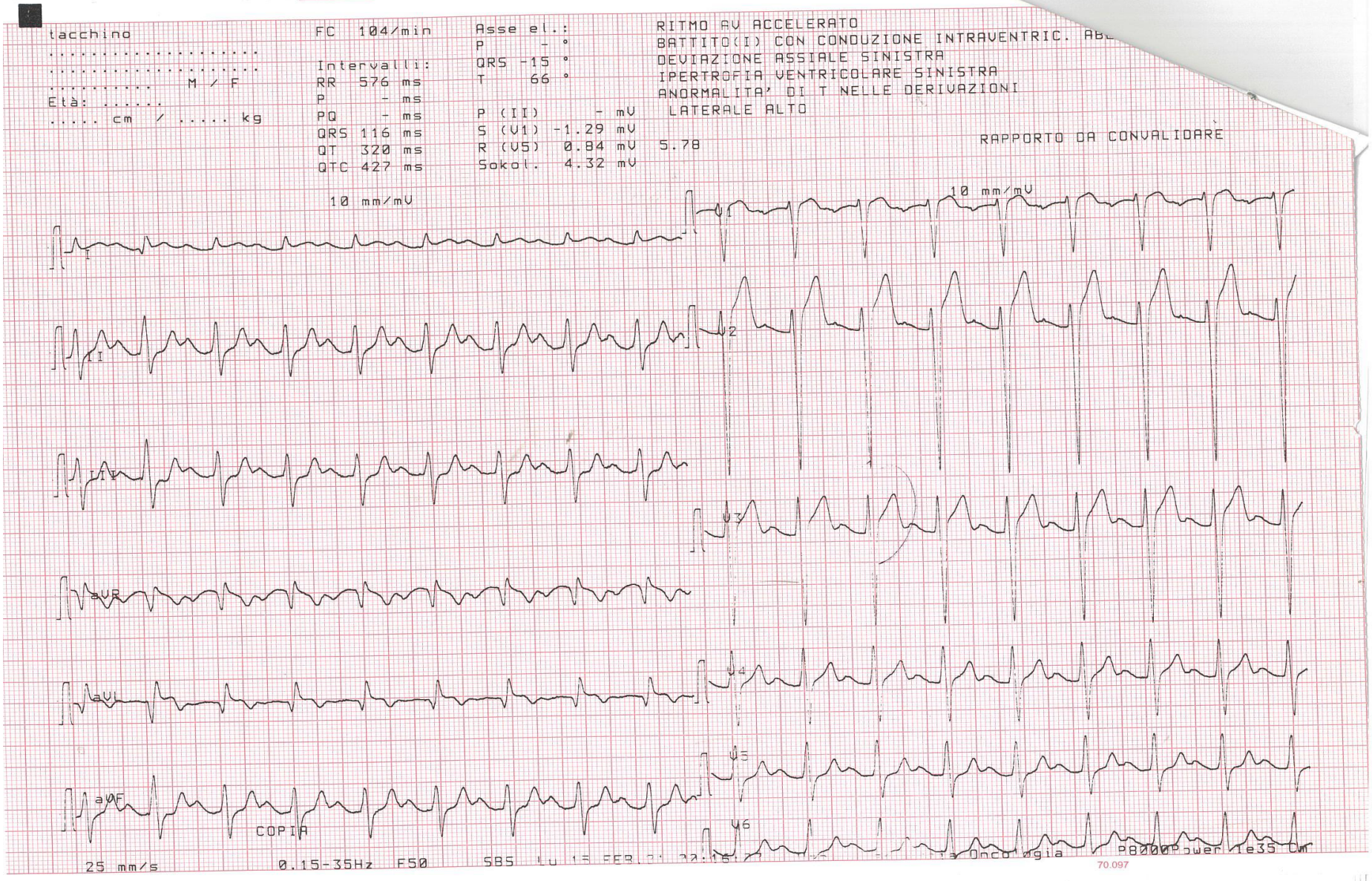


ECG: RS BAV I grado, atipie aspecifiche della ripolarizzazione con stacco alto ST in V1-V2 e ST stirato inferolaterale sovrapponibile ai precedenti

- ECO: FE 45% con ipocinesia dell’apice, protesi meccanica normofunzionante.
- Ematici: rialzo Troponina HS picco fino a 380 CKMB picco 6, indici di flogosi negativi.

Ricovero per accertamenti

- Test ergometrico eseguito in corso di Bisoprololo, sotto massimale negativo per ischemia inducibile e/o aritmie sostenute, all'apice dello sforzo isolati BEV da RVOT , una coppia nel recupero

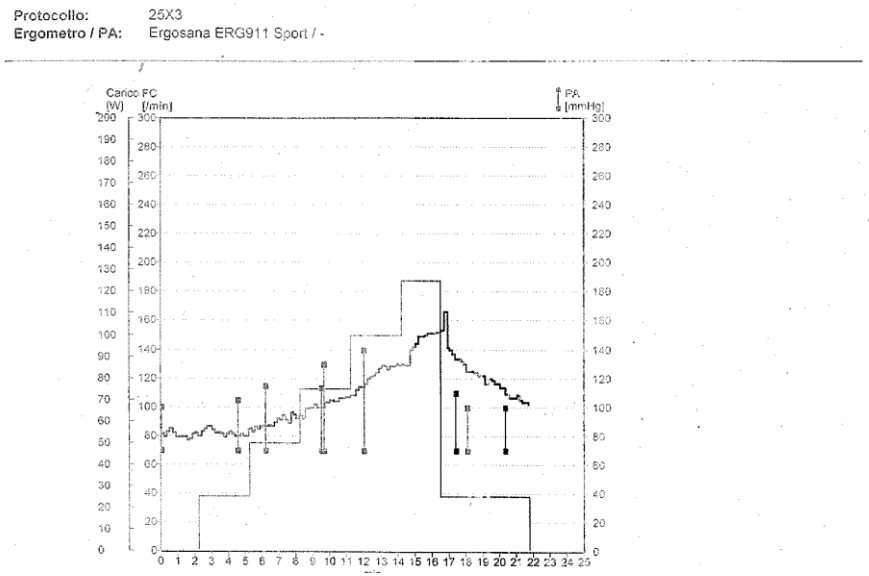


- Holter ECG: RS, BAV I grado CPV a due morfologie di cui una prevalente (BBDX con asse deviato a dx) circa 500/24 ore

- RM cuore: ventricolo sx di dimensioni regolari con funzione sistolica nei limiti di normlità, ventricolo destro dimensioni normali con funzione regolare non segni di edema o fibrosi del miocardio bivetricolare normale pattern di riempimento diastolico. Si conferma origine alta della coronaria sx

- SEF positivo per inducibilità di tachicardia ventricolare monomorfa (ciclo 360 ms, morfologia tipo BBsx , asse superiore QS precordiale da V1-V5 ben tollerata emodinamicamente ( PAS > 100mmHg) interrotta con overdrive
- Durante procedura , non più inducibilità di tachicardia ventricolare dopo BBDX meccanico, normale ampiezza del potenziale bipolare su tutto l' ambito ventricolare destro ( non segni di cicatrice).
- Possibile correlazione del meccanismo della tachicardia con le conduzione lungo I fascicoli ( inducibilità prevenuta dal blocco di branca destro meccanico
- IMPIANTO DI LOOP RECORDER.

- Terapia alla dimissione
- Coumadin
- Bisoprololo
- Spironolattone
- Pantoprazolo

- Ai successivi controlli sono state documentate ripetute recidive aritmiche anche prolungate

# 2021 Maggio

- Nuovo ricovero per Recidiva Aritmica prolungata
- Sintomatologia all’ accesso in DEA: sensazione di pulsazione carotidea tachiaaritmica e sensazione di toni protesici tachicardici

# ECG 11/5/22 ORE 12:19

- Adenosina 6 mg
- Adenosina 12 mg
- Massaggio del seno carotideo
- Adenosina 12 mg
- Lidocaina 50 mg ev lieve rallentamento del ciclo dell’ aritmia

10 mm/mV tacchino 10 mm/mV FC 196/min

INGRESSO

I V1

II V2

III V3

aVR V4

aVL V5

aVF V6

25 mm/s 0.15-35Hz F50 SSF SBS Ma 11.MAG.21 12:19:23 P8000Power 1e35 Cm

SCHILLER SWITZERLAND Art. No. 2.157 050 CE0123 LOT D 649

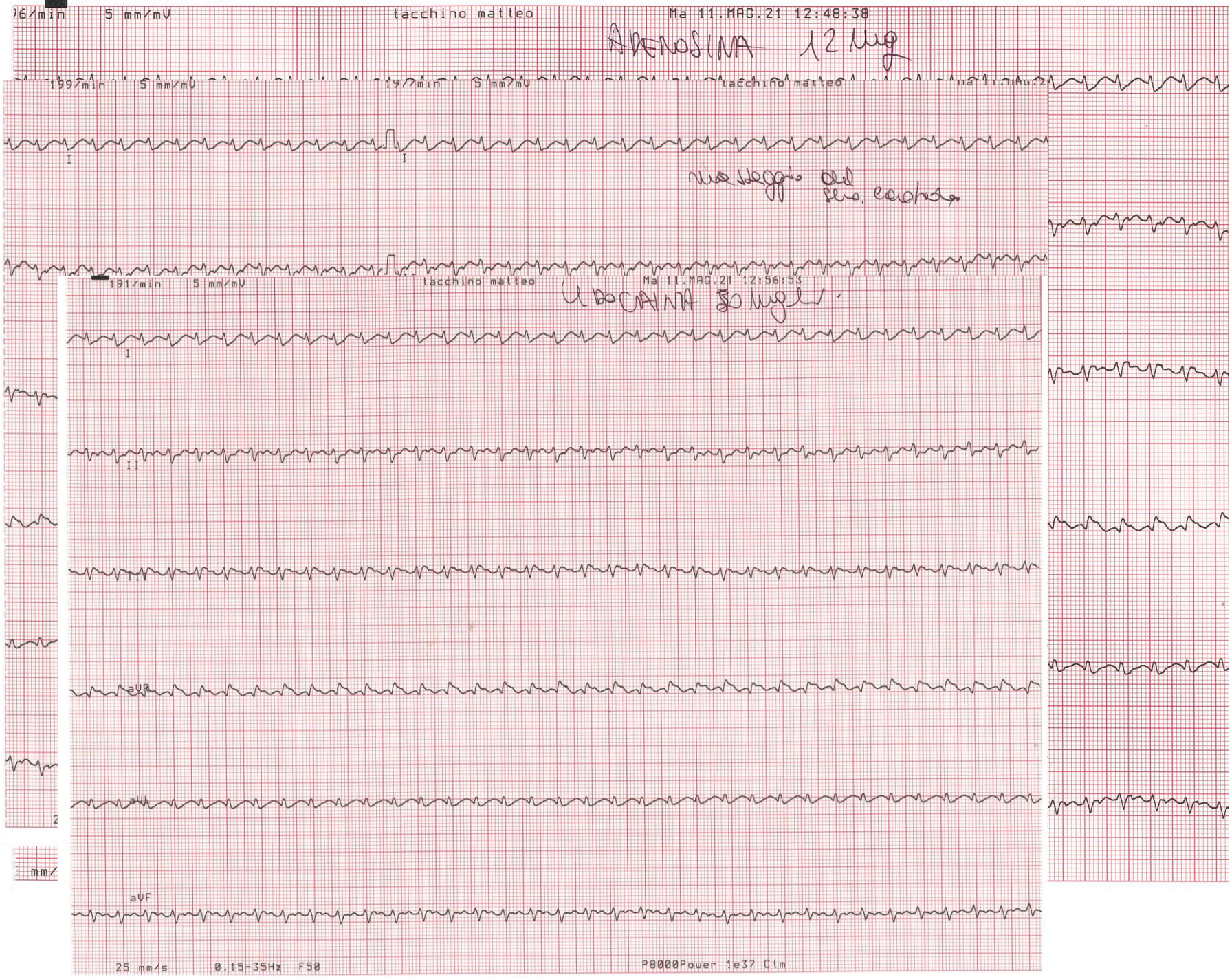
6/min 5 mm/mV tacchino matteo Ma 11.MAG.21 12:48:38
ADENOSINA 12 mg
199/min 5 mm/mV 197/min 5 mm/mV tacchino matteo Ma 11.MAG.21
I
I
191/min 5 mm/mV tacchino matteo Ma 11.MAG.21 12:56:53
LIDOCAINA 50 mg
I
II
III
aVR
aVL
aVF
25 mm/s 0.15-35Hz FS0 P8000Power 1e37 Cim

# 21 Maggio

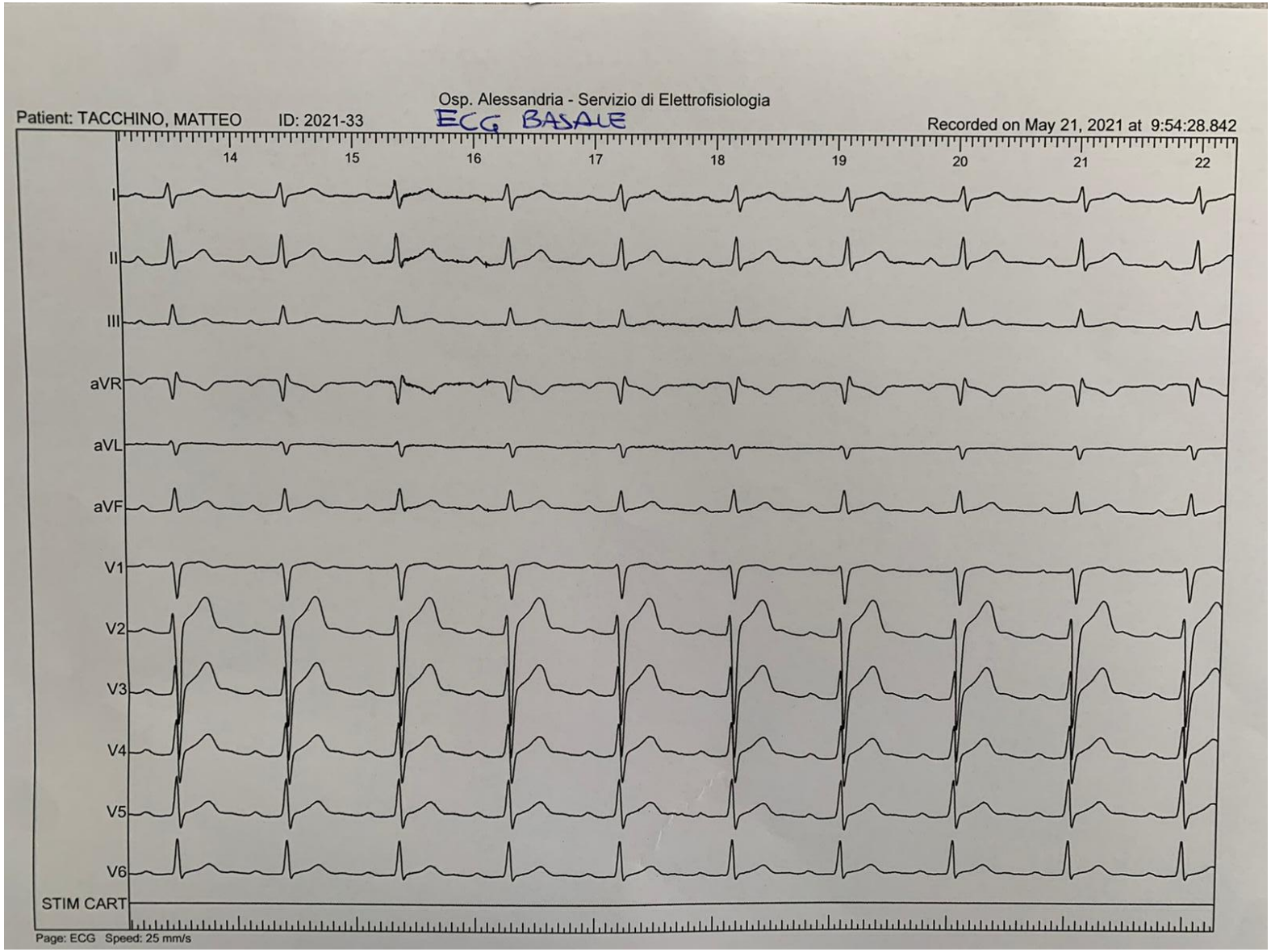
Osp. Alessandria - Servizio di Elettrofisiologia
Patient: TACCHINO, MATTEO
ID: 2021-33
ECG BASALE
Recorded on May 21, 2021 at 9:54:28.842
14
15
16
17
18
19
20
21
22
I
II
III
aVR
aVL
aVF
V1
V2
V3
V4
V5
V6
STIM CART
Page: ECG Speed: 25 mm/s

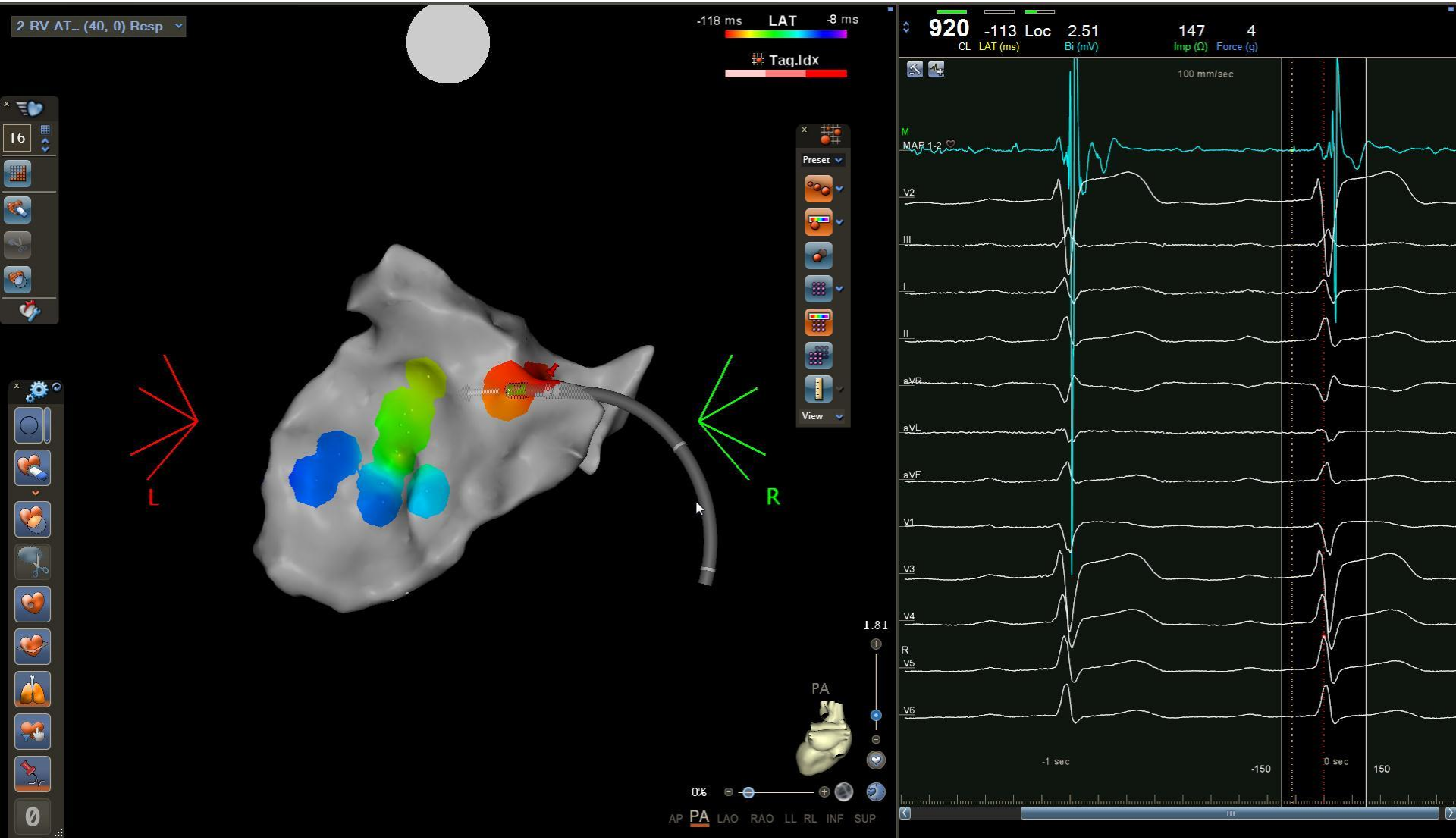
2-RV-AT... (40, 0) Resp
-118 ms
LAT
-8 ms
Tag.Idx
Preset
View
L
R
1.81
PA
0%
AP PA LAO RAO LL RL INF SUP
920
CL
-113
LAT (ms)
Loc
2.51
Bi (mV)
147
Imp (Ω)
4
Force (g)
100 mm/sec
M
MAP 1-2
V2
III
I
II
aVR
aVL
aVF
V1
V3
V4
R
V5
V6
-1 sec
-150
0 sec
150

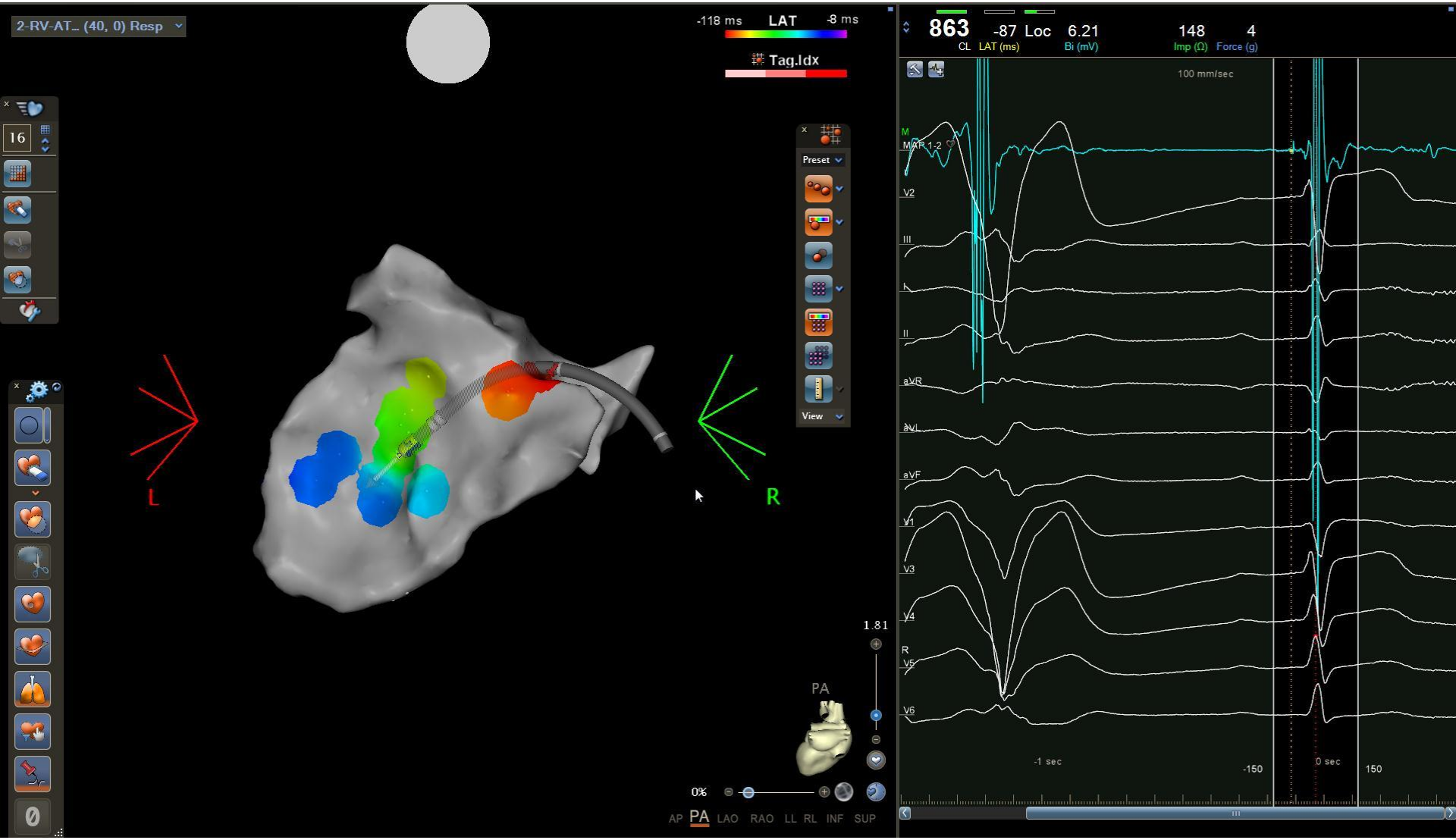
2-RV-AT... (40, 0) Resp
-118 ms
LAT
-8 ms
Tag.Idx
Preset
View
L
R
1.81
PA
0%
AP PA LAO RAO LL RL INF SUP
863
CL
-87
LAT (ms)
Loc
6.21
Bi (mV)
148
Imp (Ω)
4
Force (g)
100 mm/sec
M
MXP 1-2
V2
III
I
II
aVR
aVL
aVF
V1
V3
V4
R
V5
V6
-1 sec
-150
0 sec
150

2-RV-AT... (40, 0) Resp
-118 ms
LAT
-8 ms
16
Preset
All
R
L
1.33
AP
0%
AP PA LAO RAO LL RL INF SUP
940
CL
-66
LAT (ms)
Loc
2.51
Bi (mV)
147
Imp (Ω)
1
Force (g)
100 mm/sec
MAP 1-2
I
II
III
aVR
aVL
aVF
V1
V2
V3
V4
R
V5
V6
-1 sec
-150
0 sec
150

Osp. Alessandria - Servizio di Elettrofisiologia

Patient: TACCHINO, MATTEO ID: 2021-33 TACH BBSx Recorded on May 21, 2021 at 10:20:00.461

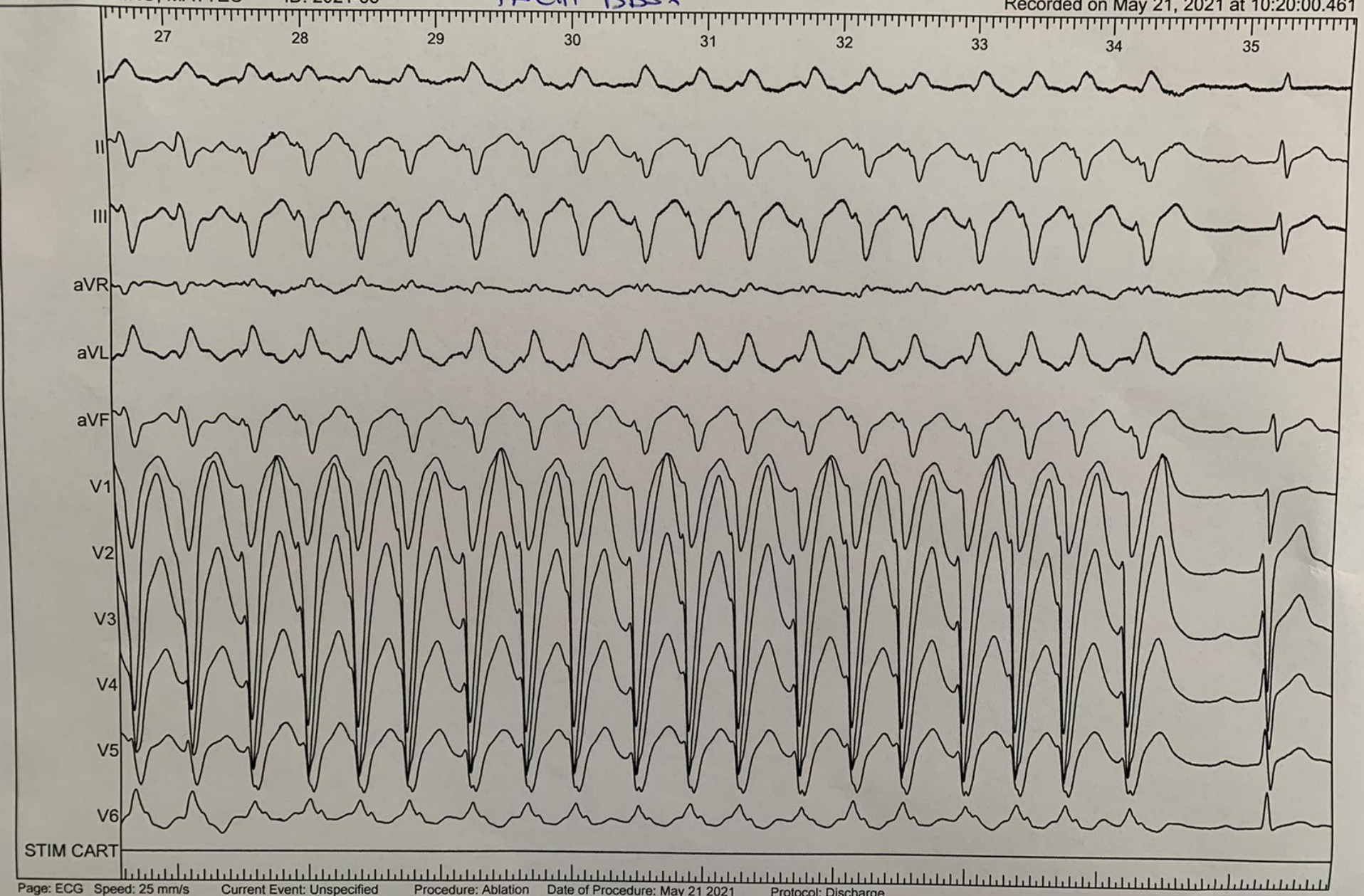


Page: ECG Speed: 25 mm/s Current Event: Unspecified Procedure: Ablation Date of Procedure: May 21 2021 Protocol: Discharge

Current Event Info: Time = 10:20:05, TACHI PARTENZA SPONTANEA COME LA CLINICA A BBS

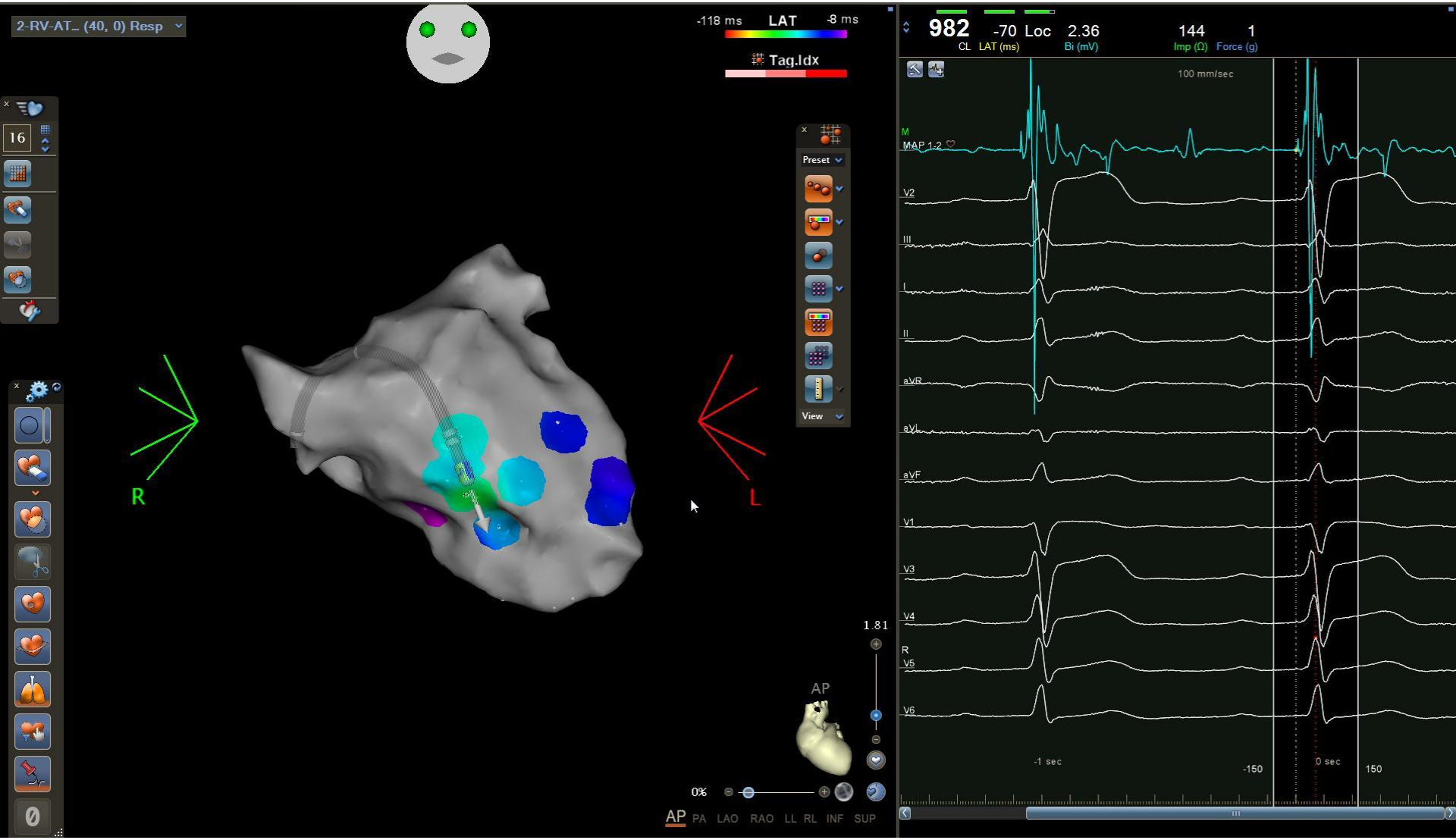
2-RV-AT... (40, 0) Resp
-118 ms
LAT
-8 ms
Tag.Idx
Preset
View
R
L
1.81
AP
0%
AP PA LAO RAO LL RL INF SUP
982
CL
-70
LAT (ms)
Loc
2.36
Bi (mV)
144
Imp (Ω)
1
Force (g)
100 mm/sec
MAP 1-2
V2
III
I
II
aVR
aVL
aVF
V1
V3
V4
V5
V6
-1 sec
-150
0 sec
150

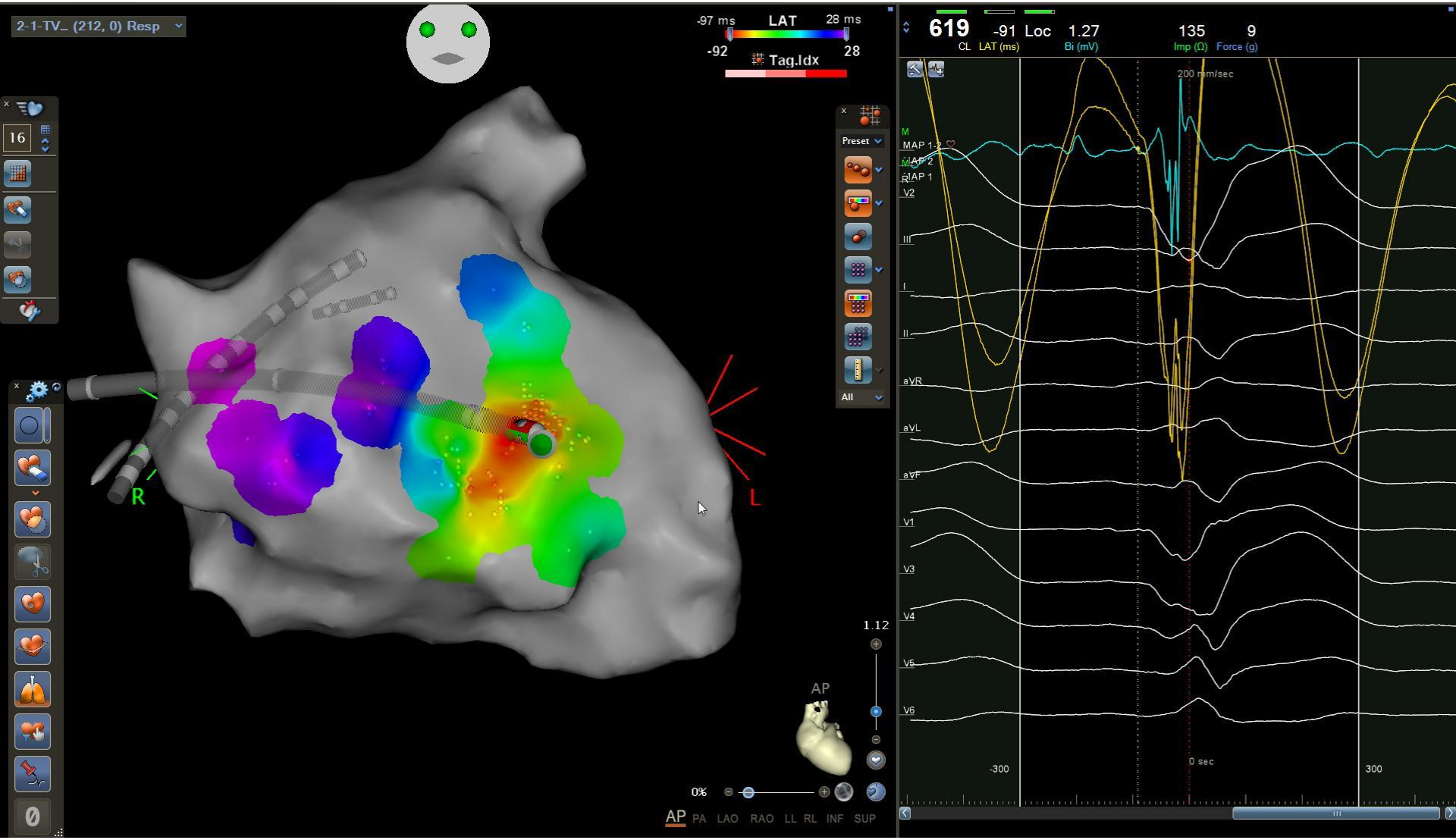
2-1-TV... (212, 0) Resp
-97 ms
LAT
28 ms
-92
Tag.Idx
28
16
Preset
All
R
L
1.12
AP
0%
AP PA LAO RAO LL RL INF SUP
619
CL
-91
LAT (ms)
Loc
1.27
Bi (mV)
135
Imp (Ω)
9
Force (g)
200 mm/sec
MAP 1-2
MAP 2
MAP 1
V2
III
I
II
aVR
aVL
aVF
V1
V3
V4
V5
V6
-300
0 sec
300

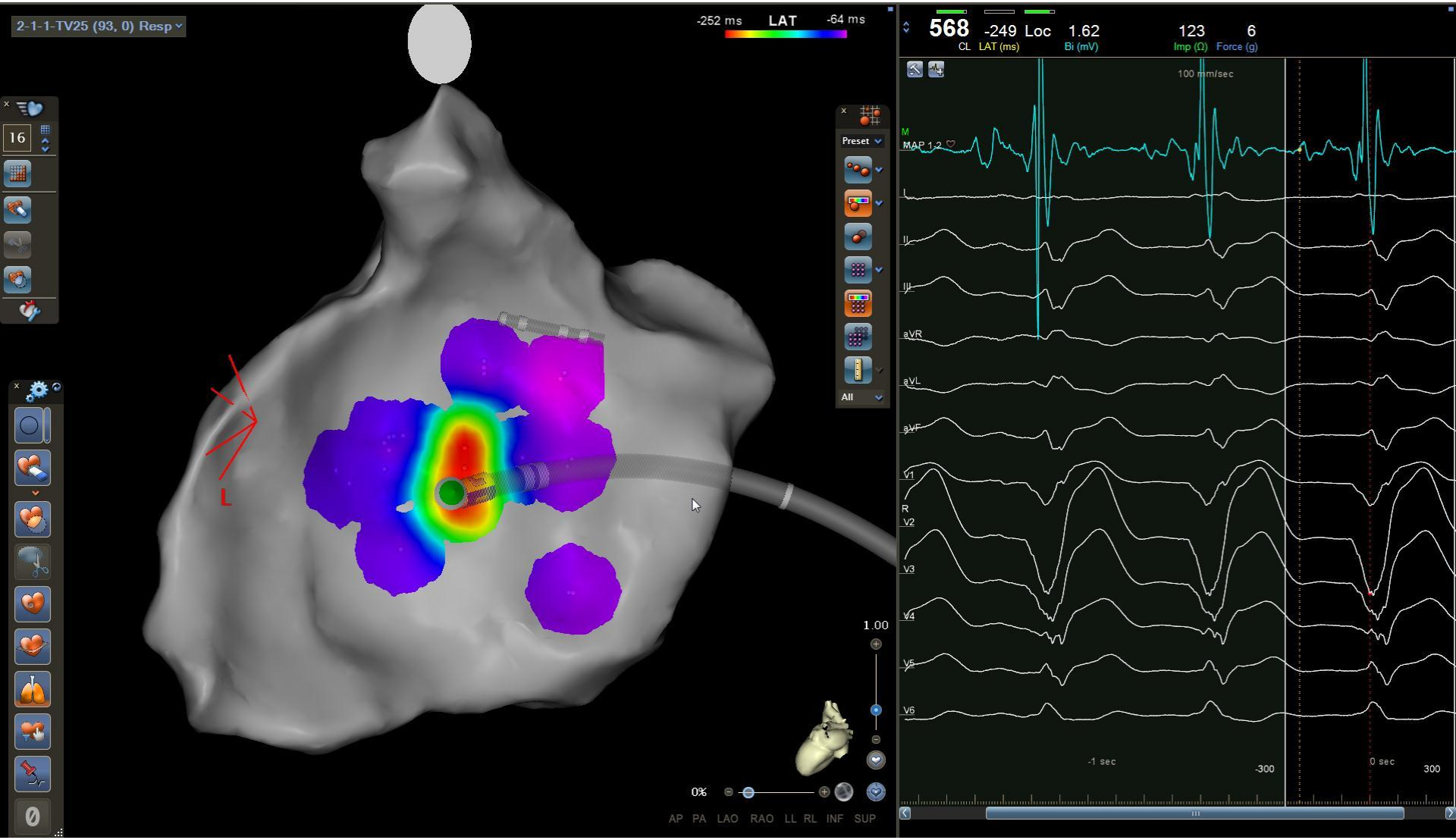
2-1-1-TV25 (93, 0) Resp
-252 ms
LAT
-64 ms
16
Preset
All
L
1.00
0%
AP PA LAO RAO LL RL INF SUP
568
CL
-249
LAT (ms)
Loc
1.62
Bi (mV)
123
Imp (Ω)
6
Force (g)
100 mm/sec
MAP 1,2
I
II
III
aVR
aVL
aVF
V1
V2
V3
V4
V5
V6
-1 sec
-300
0 sec
300

Osp. Alessandria - Servizio di Elettrofisiologia

Patient: TACCHINO, MATTEO ID: 2021-33

ECG BASALE BBdx

Recorded on May 21, 2021 at 10:30:36

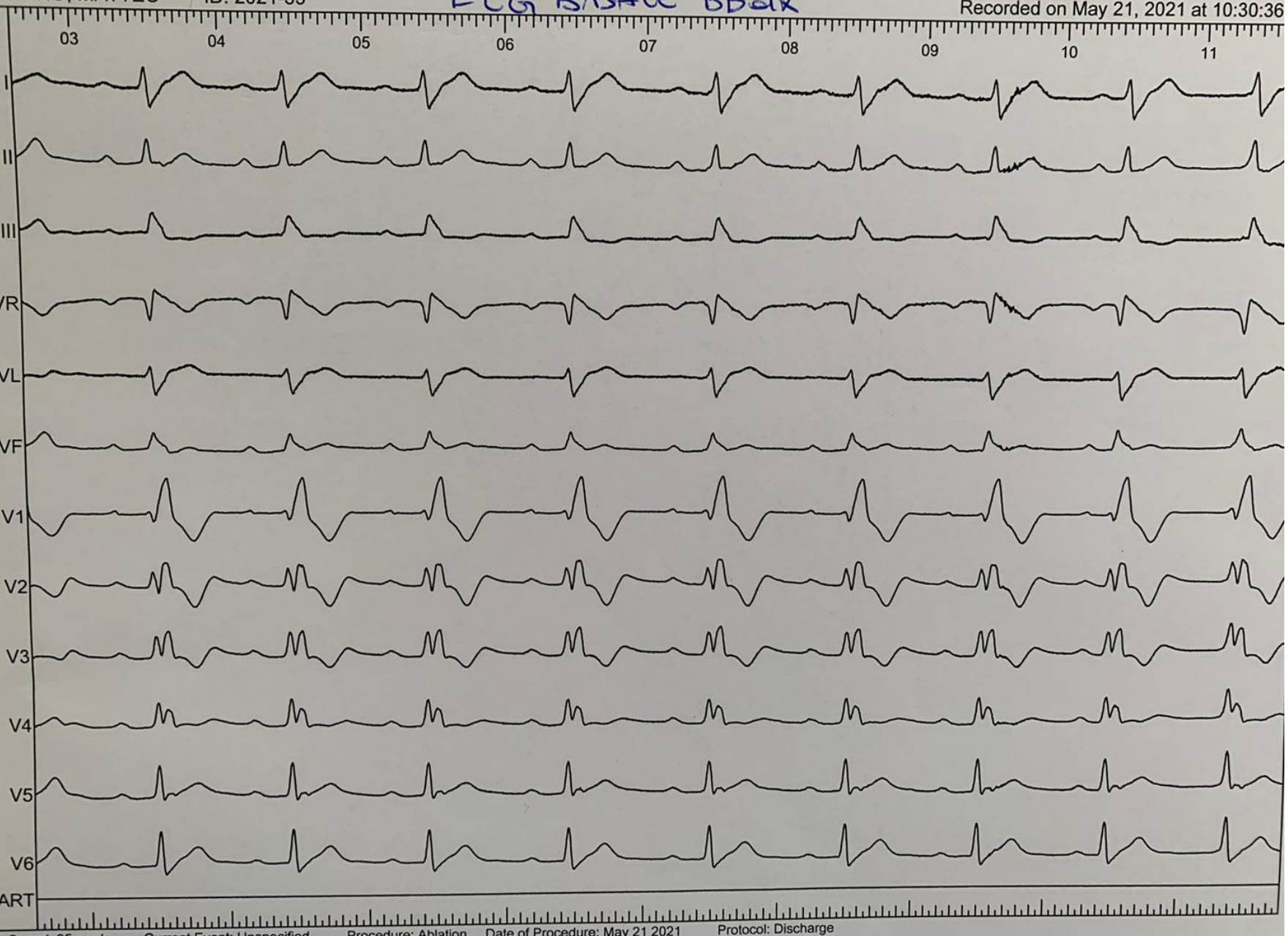


Page: ECG Speed: 25 mm/s Current Event: Unspecified Procedure: Ablation Date of Procedure: May 21 2021 Protocol: Discharge

Osp. Alessandria - Servizio di Elettrofisiologia

nt: TACCHINO, MATTEO ID: 2021-33 TACHI BBdx Recorded on May 21, 2021 at 10:34:06.41

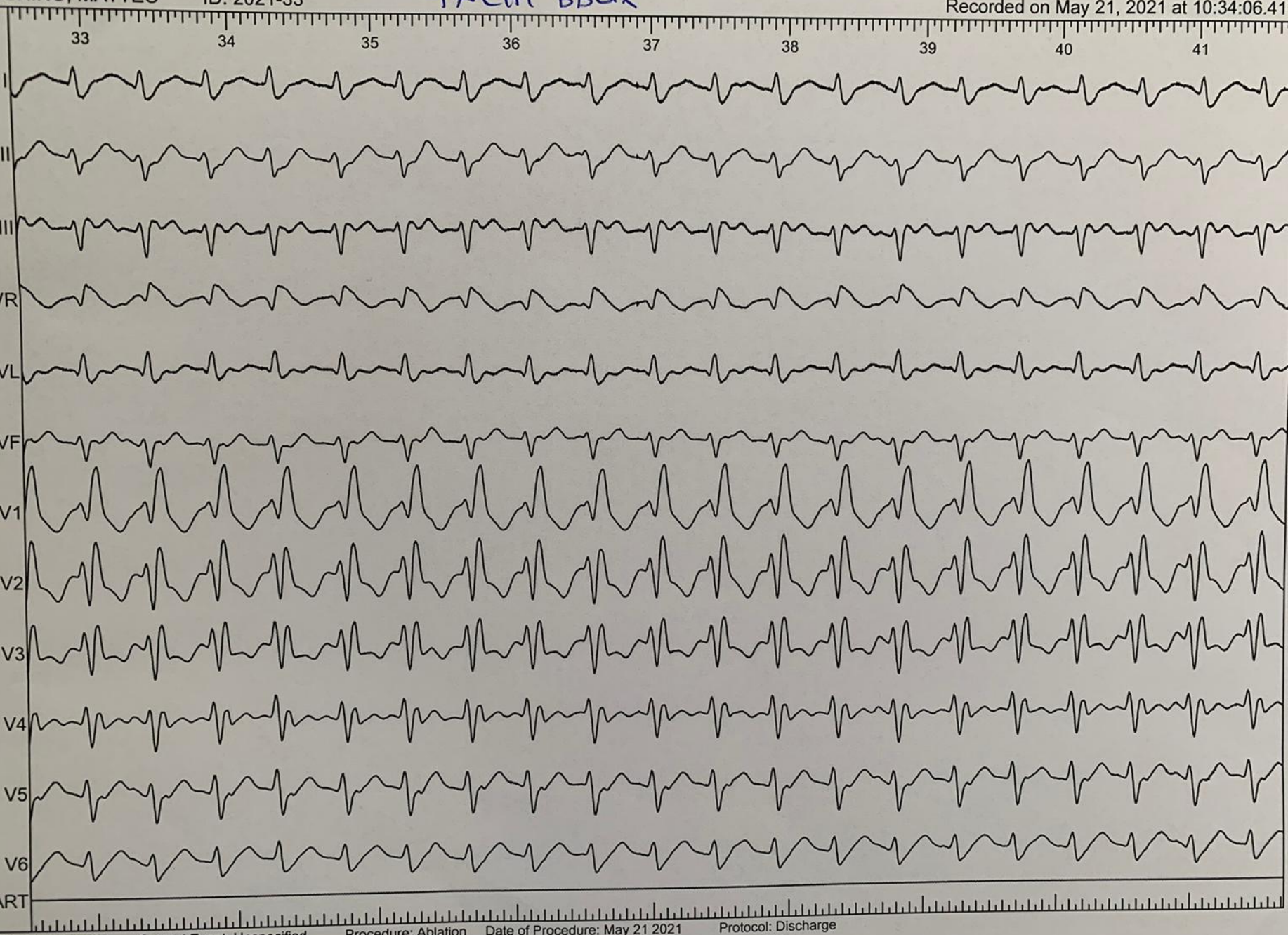


ge: ECG Speed: 25 mm/s Current Event: Unspecified Procedure: Ablation Date of Procedure: May 21 2021 Protocol: Discharge

rrent Event Info: Time = 10:34:06 TACHI SPONTANEA MORFOLOGIA SIMILE A TACHI CLINICA A BBD MA CICLO MOLTO PIU LUNGO

Osp. Alessandria - Servizio di Elettrofisiologia

Patient: TACCHINO, MATTEO ID: 2021-33 TACHI BBdx CON HIS Recorded on May 21, 2021 at 12:43:40.972

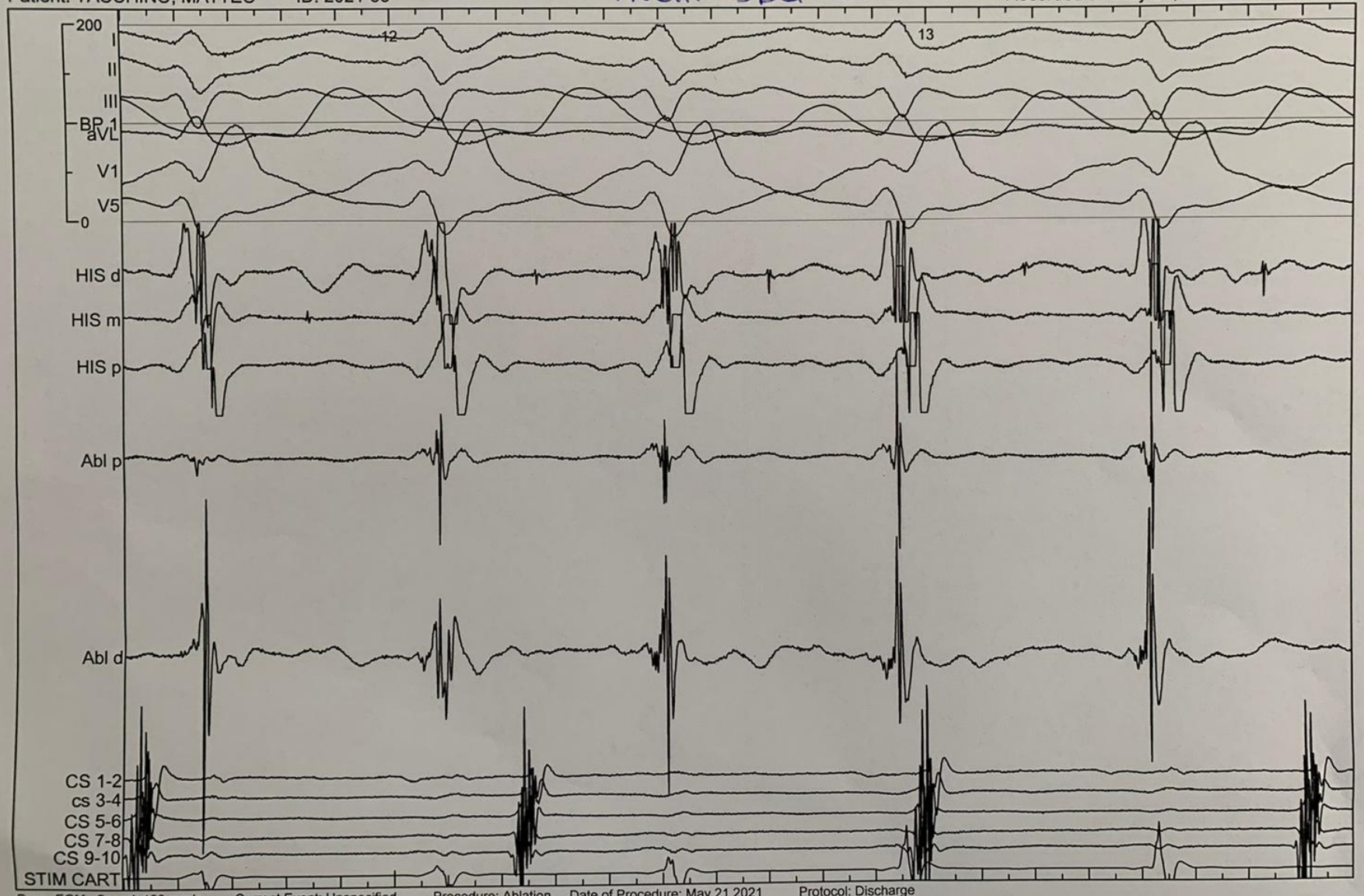


Page: EGM Speed: 100 mm/s Current Event: Unspecified Procedure: Ablation Date of Procedure: May 21 2021 Protocol: Discharge

Current Event Info: Time = 12:43:40, tachi con his

2-1-TAC... (70, 0) Resp
-107 ms
LAT
55 ms
-83
28
593
CL
-107
LAT (ms)
Loc
1.32
Bi (mV)
123
Imp (Ω)
13
Force (g)
100 mm/sec
M
MAP 1-2
MAP 2
MAP 1
I
II
III
aVR
aVL
aVF
V1
R
V2
V3
V4
V5
V6
-1 sec
-300
0 sec
300
Preset
All
L
R
1.33
PA
0%
AP PA LAO RAO LL RL INF SUP

- tachicardia ventricolare branca branca?
- tachicardia guinzionale automatica?

Osp. Alessandria - Servizio di Elettrofisiologia

Patient: TACCHINO, MATTEO ID: 2021-33

Recorded on May 21, 2021 at 12:43:40.936

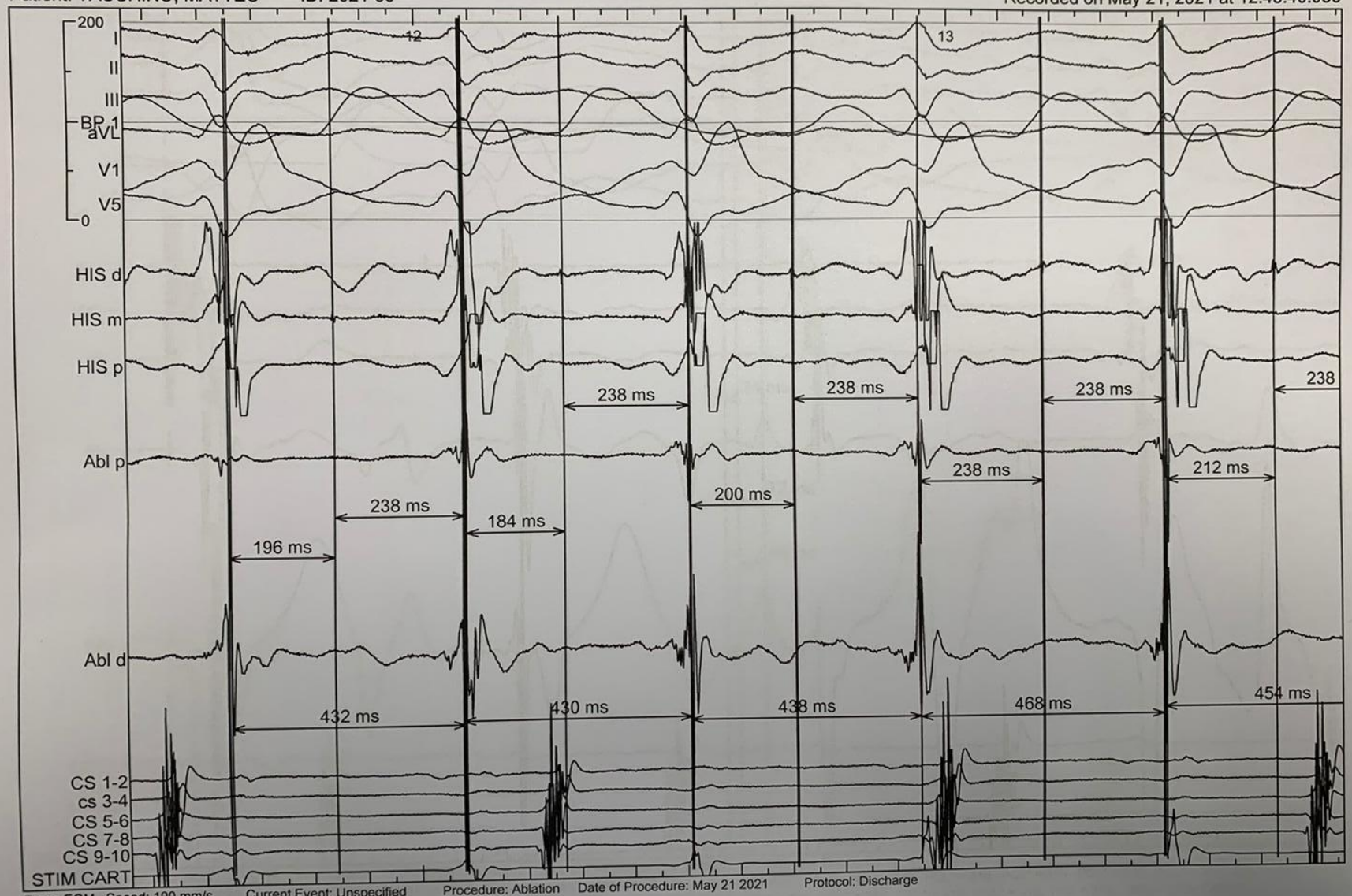


Page: EGM Speed: 100 mm/s Current Event: Unspecified Procedure: Ablation Date of Procedure: May 21 2021 Protocol: Discharge

Current Event Info: Time = 12:43:40, tachi con his

# Tachicardia ventricolare da rientro branca branca

- Tachicardia ad Fc elevata sostenuta da un circuito a macrorientro in cui sono incorporate sia la branca destra che sinistra (all' interno del Systema di His-Purkinje)
    - Sintomi di presentazione severi
        - Presincope- Sincope
        - SCD
- Interessa tipicamente pazienti con patologie cardiache acquisiste
    - Cardiomiopatie dilatative
    - Patologia coronarica
    - Patologie valvolari
    - Distrofia miocardica miotonica
- In rari casi interessa pazineti con disturbo a livello del sistema di His -Purkinje

FIGURE 1 BBRVT Circuit With Surface Electrocardiogram and Intracardiac Findings

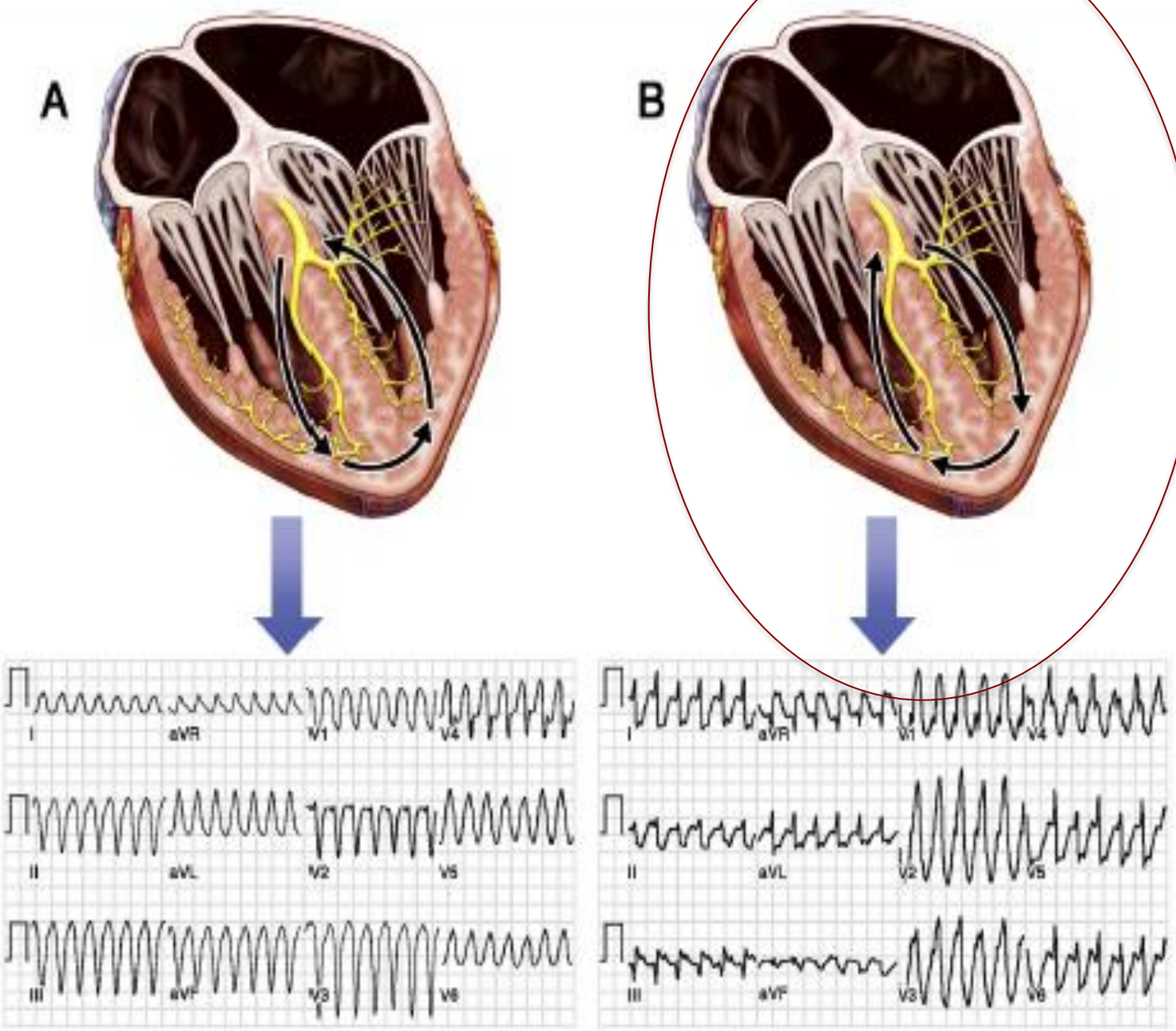


BBRVT

# Physiopathology

- BBRVT ---> prolonged HV interval due to
  - Structural heart desease
  - Conduction system desease
    - » Genetic etiology (pz age < 60 ys)

Bundle Branch Re-Entrant Ventricular Tachycardia

Novel Genetic Mechanisms in a Life-Threatening Arrhythmia

- 2- SCN5A
- 1- LMNA

1. Genetic testing of the SCN5A and LMNA should be considered among patients with bundle branch re-entrant ventricular Tachycardia in the setting of a structurally normal heart

1. The role of genetics in bundle branch re-entrant ventricular tachycardia associated with structural heart disease is unknown and should be investigated in future studies.

Osp. Alessandria - Servizio di Elettrofisiologia

Patient: TACCHINO, MATTEO ID: 2021-33

HV BASALE

Recorded on May 21, 2021 at 9:54:57.400

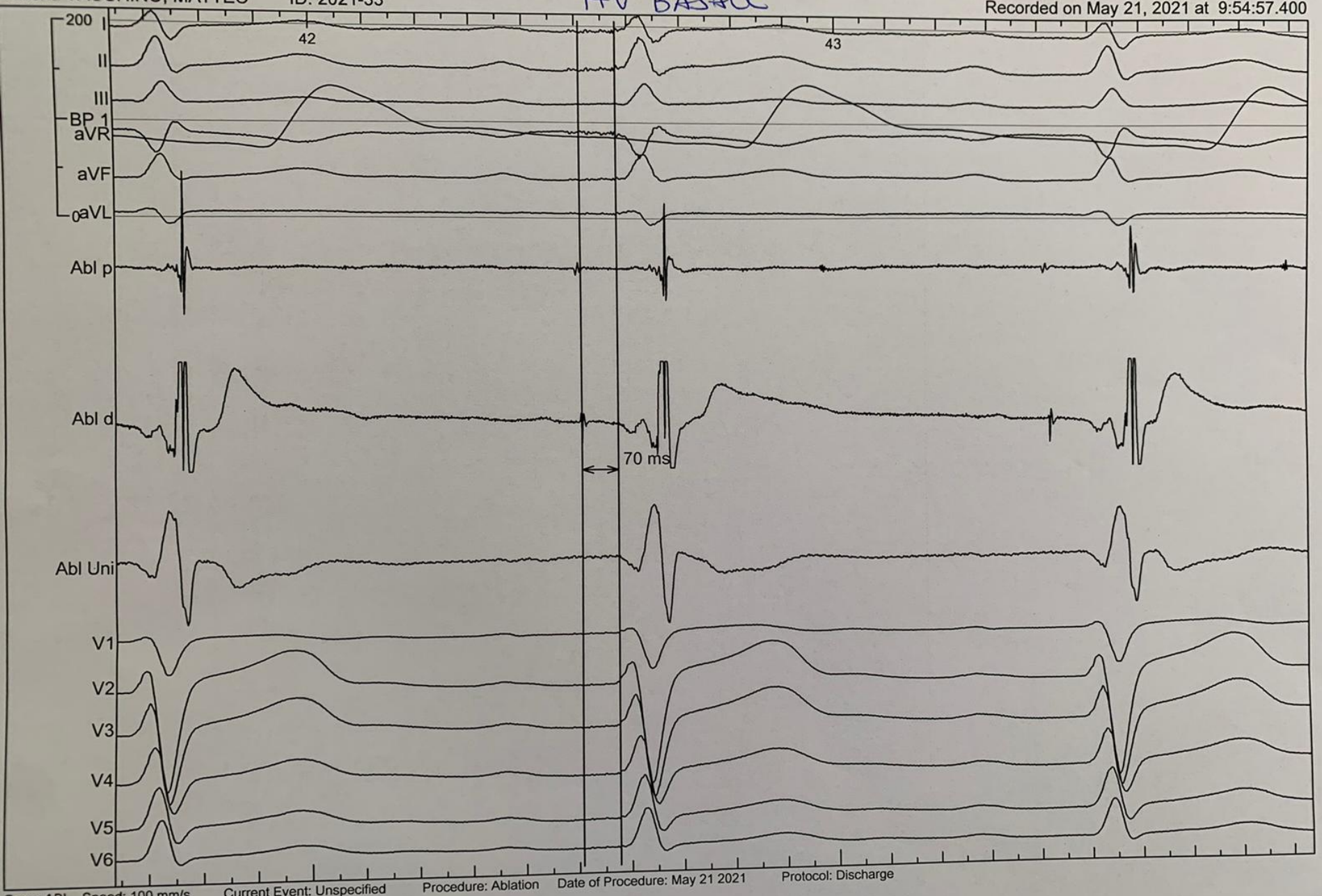


Page: ABL Speed: 100 mm/s Current Event: Unspecified Procedure: Ablation Date of Procedure: May 21 2021 Protocol: Discharge

Current Event Info: Time = 09:54:58, HV 70 IN BASALE SENZ BBD

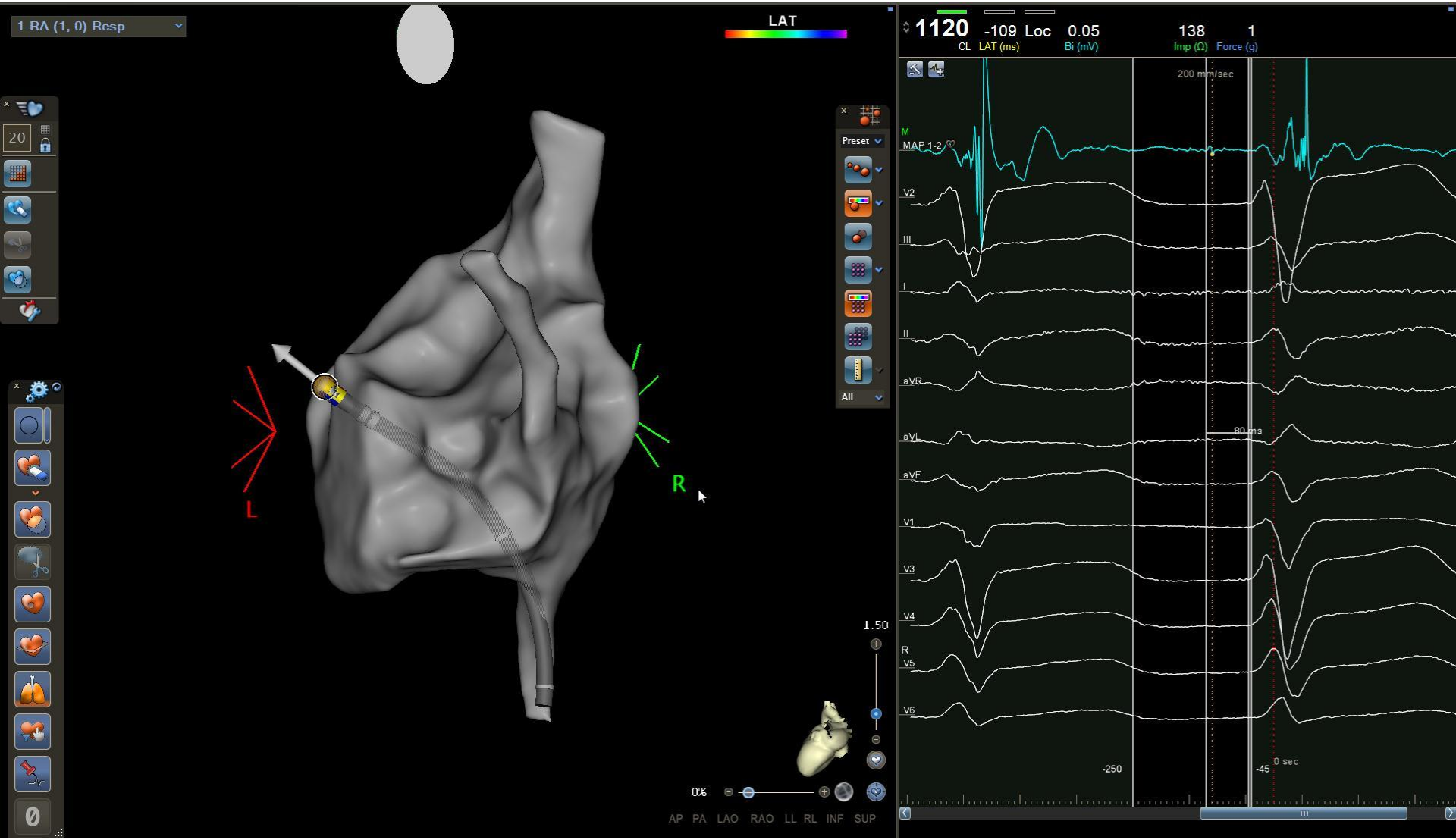
1-RA (1, 0) Resp
LAT
L
R
Preset
All
1.50
0%
AP PA LAO RAO LL RL INF SUP
1120
-109 Loc
CL LAT (ms)
0.05
Bi (mV)
138
Imp (Ω)
1
Force (g)
200 mm/sec
M
MAP 1-2
V2
III
I
II
aVR
aVL
aVF
V1
V3
V4
R
V5
V6
80 ms
-250
-45
0 sec

- Erogazione ad elevato rischio di blocco AV completo
- Nessuna erogazione eseguita
- Dopo 2 gg ripresa di conduzione sulla branca destra e recidiva di tachicardia interrotta con cordarone.
- Terapia con cordarone
- Non aritmie nei primi 6 mesi.

Quindi voi cosa avreste fatto?

1. avrei erogato sulla branca destra

2. avrei erogato più vicino all’his accettando il rischio di provocare blocco

3. concordo con la terapia medica