

# TETRALOGIA DI FALLOT OPERATA: curata o guarita?

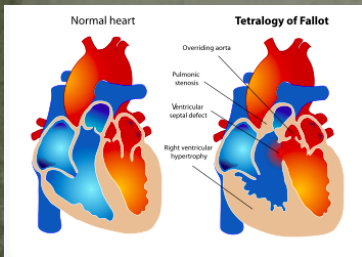
---

Dr.ssa Caterina Bonino

S.C. Cardiologia e Terapia Intensiva Cardiologica

Ospedale U.Parini, Aosta

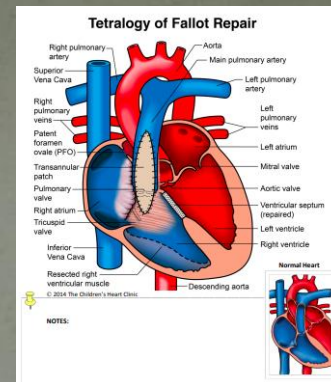
# A. S., anni 49, ♀



Tra il 1999 e il 2005  
2 gravidanze  
complicate da  
tachiaritmie atriali  
sottoposta a 2 PC

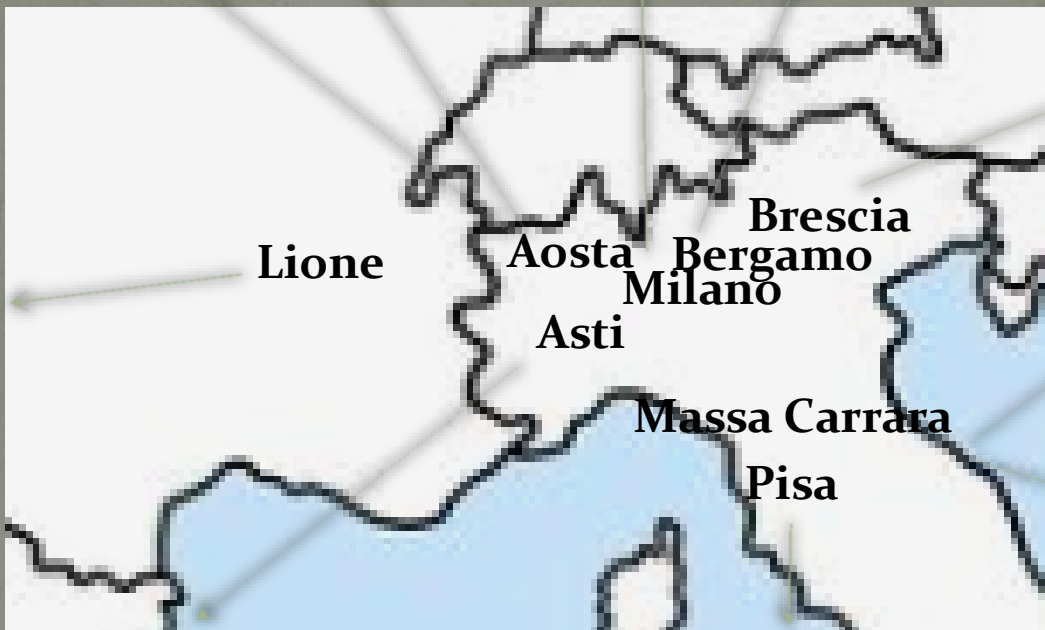04/2018 ACC extraospedaliero →  
espianto ICD e re-impianto ICD

1975 (2 anni 1/2)  
Intervento correttivo  
con patch trans annulare



Nasce il 19/12/1973  
Dg post-natale  
di TOF/PS

1982 (9 anni)  
reintervento  
per aneurisma  
calcifico del  
patch e stenosi  
rami polmonari



03/2018 ACC  
extraospedaliero →  
espianto PM e impianto  
ICD

1999 (26 anni)  
cath + impianto  
stents rami polmonari

2006 (33 anni)  
plastica tricuspidalica  
sec De Vega +  
impianto tubo  
valvolato Hancock 25

2010 ablazione istmo cavo-tricuspidalico  
2017 impianto di PM bicamerale

2018 TC cuore: Vsx: D shape del setto, ipocinesia antero-settale, FE 53%, VTDI 83 ml/m<sup>2</sup>. Vdx: acinesia parete libera e cono di efflusso. FE 43%, VTDI 203 ml/m<sup>2</sup>. Pervietà degli stents sui rami polmonari. Coronarie regolari. Aorta ascendente 34 mm.

# 12/2019 Rivalutazione clinico-strumentale: H San Donato eseguito cateterismo cardiaco:

NYHA II

## Ventricolografia:

**Dx** →

- Vdx dilatato con significativa disfunzione ventricolare;
- Itr almeno moderata;
- condotto Vdx-AP pervio con moderate calcificazioni senza stenosi significative, grad Vdx-AP 8-10 mmHg;
- stents posizionati all'origine dei rami polmonari pervi, lieve proliferazione intimale instent a dx, non stenosi significative; adeguato calibro dei rami polmonari a valle degli stents.

**Sx** →

- Vsx con lieve disfunzione contrattile globale;
- IM moderata;
- non LVOTO.

Hb	15 gr/dl	bilirubina tot	1,5 mg/dl
GB	4,16 X 10 <sup>9</sup> /L	gammaGT	50 U/L
PLT	88000 U/mcL	LDH	230 mU/mL
Creatinina	0,76 mg/dl	AST/ALT	25/13 U/L

### Imposta 1

Qp = 3,91 L/min (2,26 L/min/m<sup>2</sup>)  
 Qs = 3,91 L/min (2,26 L/min/m<sup>2</sup>)  
 Rp = 3,07 units (5,30 units x m<sup>2</sup>)  
 Rs = 14,82 units (25,64 units x m<sup>2</sup>)  
 Qp/Qs = 1,00 : 1 | Rp/Rs = 0,21

Indice cardiaco sec Fick lievemente ridotto

Freq. Card.: 47 bpm  
 VO2: 120 ml/min/m<sup>2</sup>  
 Emoglobina: 15,0 gm/dL

O2 Inspirato:

pH:  
 pCO2:  
 pCO2:  
 HCO3:

Significativa ipertensione Adx con aumento delle pressioni TD Vdx.

Thermo CO:

%O2	Sede	Sist./A	Diast./V	Media
73	VCS			
	AD	29	19	21
	VD	40	18	
73	AP			23
	APD	32	13	23
	APS	29	15	21

Destra	Sinistra
11	11
Media Incuneata	

%O2	Sede	Sist./A	Diast./V	Media
99	AS			
	VS	105	11	
	aAO			
99	dAO	105	65	79

Lieve incremento delle pressioni nel circolo polmonare

Pressioni TD Vsx normali

Alla luce di questo cateterismo e degli ematochimici riportati, quali target terapeutici?

- A Aumentare la terapia diuretica
- B PTA arterie polmonari
- C Inviare c/o Centro Trapianti

- ▣ Non target interventistici.
  - ▣ Disfunzione ventricolare destra sisto-diastolica significativa.
  - ▣ Iniziale danno d'organo associato (fegato da stasi confermato all'imaging eco e TAC).
- Indicata valutazione c/o Centro Trapianti di Cuore, che la paziente non esegue...

Dopo 5 giorni accesso in PS Aosta per **shock settico da MSSA**.

Ricovero c/o Rianimazione Aosta poi per sospetta endocardite su elettrocattetero, trasferimento c/o H San Donato.

Discusso collegialmente:

1. non univoca interpretazione della captazione se su base irritativa infiammatoria;
2. clinica, esami ematici ed ecocardiogramma in miglioramento;
3. considerato l'alto rischio chirurgico (sostituzione del condotto polmonare, sostituzione della valvola tricuspide, rimozione degli elettrocatteteri e reimpianto cateteri epicardici)

Concordato per proseguire con la sola terapia antibiotica mirata.

→ Seguita c/o Malattie Infettive del nostro Ospedale.

→ Successiva sospensione della terapia atb e follow-up clinico, eseguiti plurimi prelievi ematochimici con PCR sempre negativa.

→ Dichiarata guarita a novembre 2020.

Nel frattempo pandemia Covid..... ed il tempo scorre...



2022

Valutazione Ambulatoriale per progressivo peggioramento della tolleranza allo sforzo (insegnante di scuola dell'infanzia, ha dovuto ridurre ed interrompere progressivamente l'attività). Sensazione di cardiopalmo aritmico.

**Classe funzionale:** NYHA III (astenia profonda anche ad eseguire i normali lavori domestici ed a salire le scale di casa).

**EO:** PA 100/60 mmHg. Peso 60 kg e H 170 cm. Cute subitterica, calda e perfusa. Non clubbing. Al torace non stasi. Al cuore: toni aritmici normofrequenti, SS 2/6.

Non edemi declivi, addome piano, trattabile. Fegato ad 2 cm dall'arco costale.

Polsi periferici presenti nomoisofimici.

**Terapia:**

Metoprololo 100 mg - 50 mg - 100 mg;

Digossina 0.125 mg 1 cp/die;

Furosemide 25 mg 2 cp x 3 vv/die;

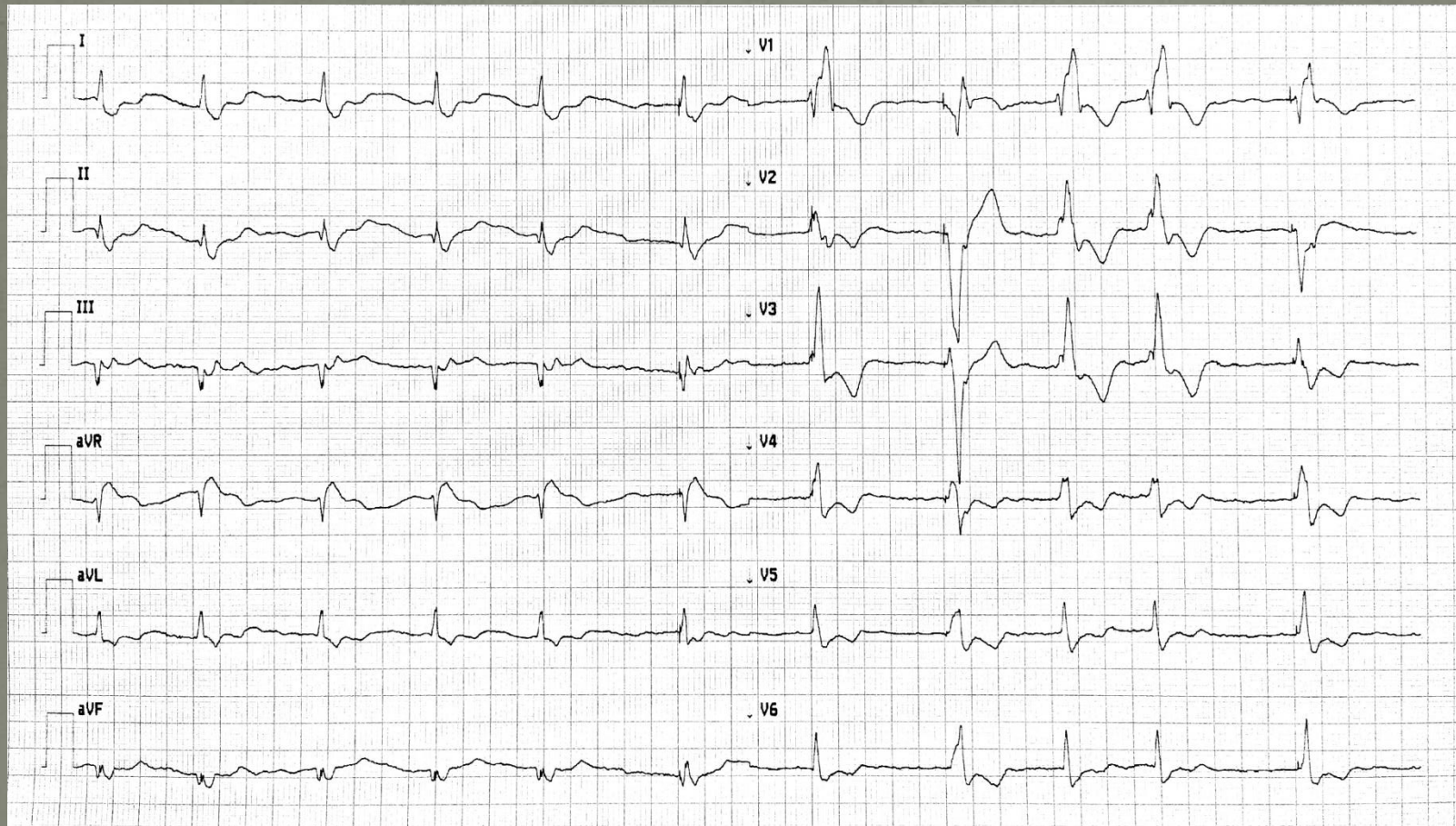
KCl retard;

Spirolattone 50 mg/die;

Edoxaban 60 mg/die

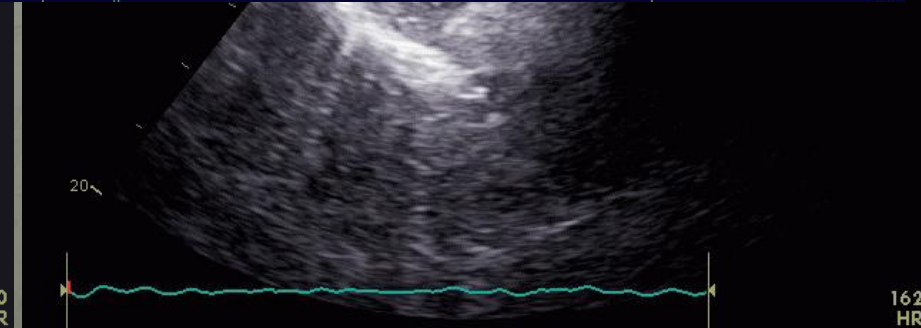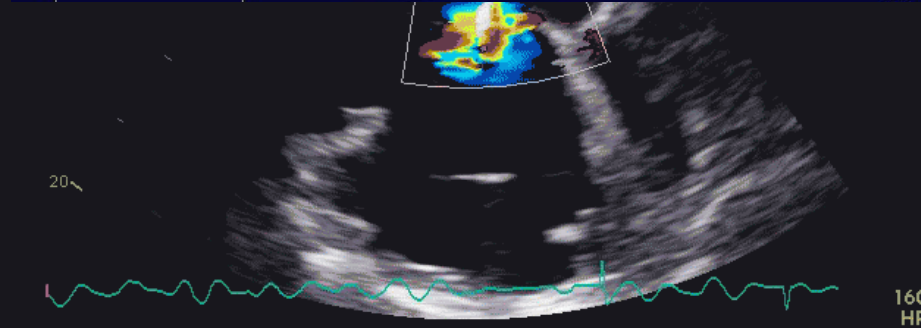
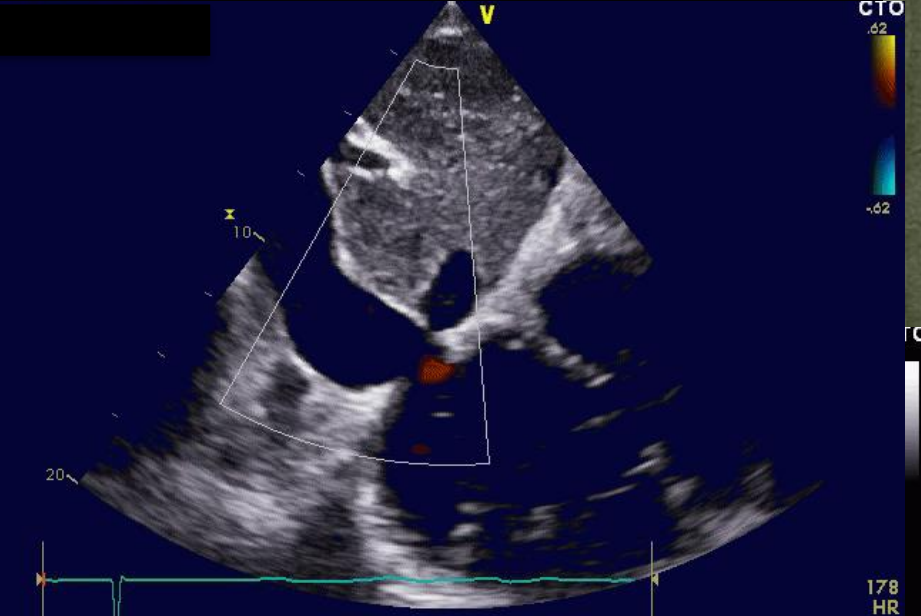
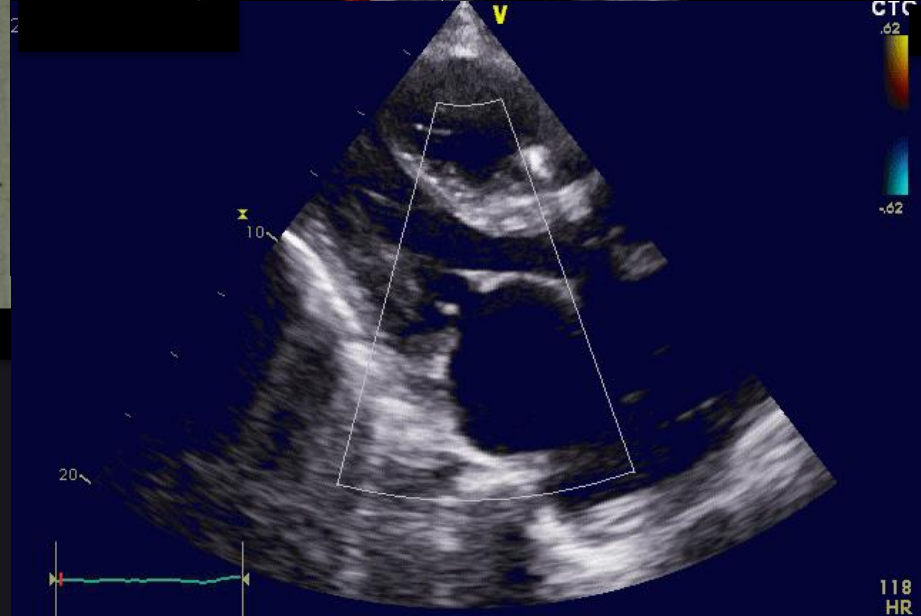
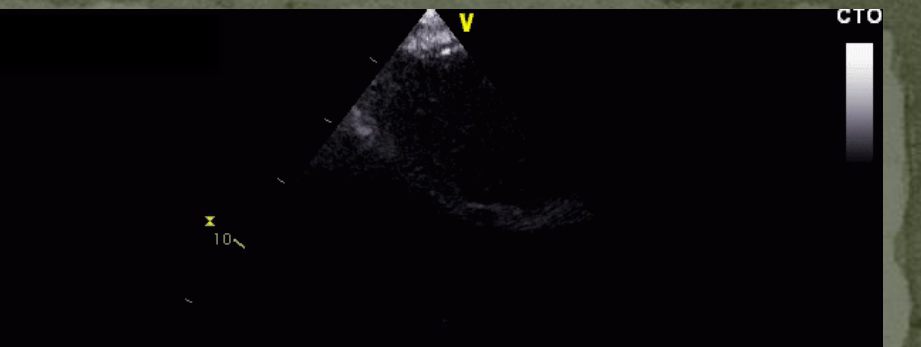
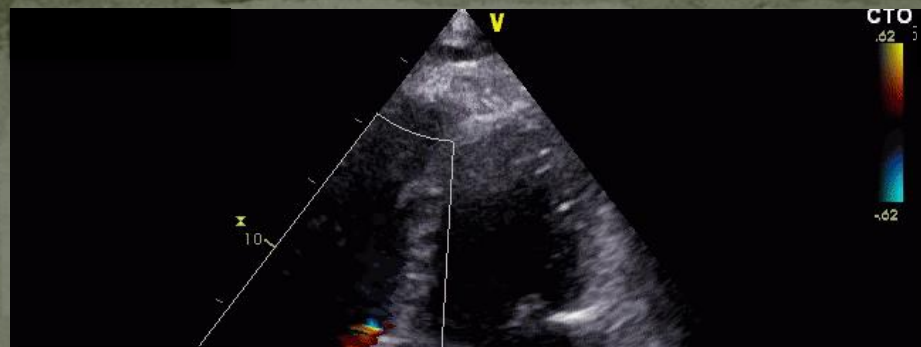Hb	14,7 gr/dl	bilirubina tot	2,6 mg/dl
GB	4 X 10 <sup>9</sup> /L	gammaGT	65 U/L
PLT	92000 U/mcL	LDH	226 mU/mL
Creatinina	0,75 mg/dl	AST/ALT	24/11 U/L
TSH	6,52 mUI/L	PCR	1 mg/L
FT <sub>3</sub>	2,89 ng/L	proteine tot	84 gr/L
FT <sub>4</sub>	1.43 ng/dl	albumina	53,5 %

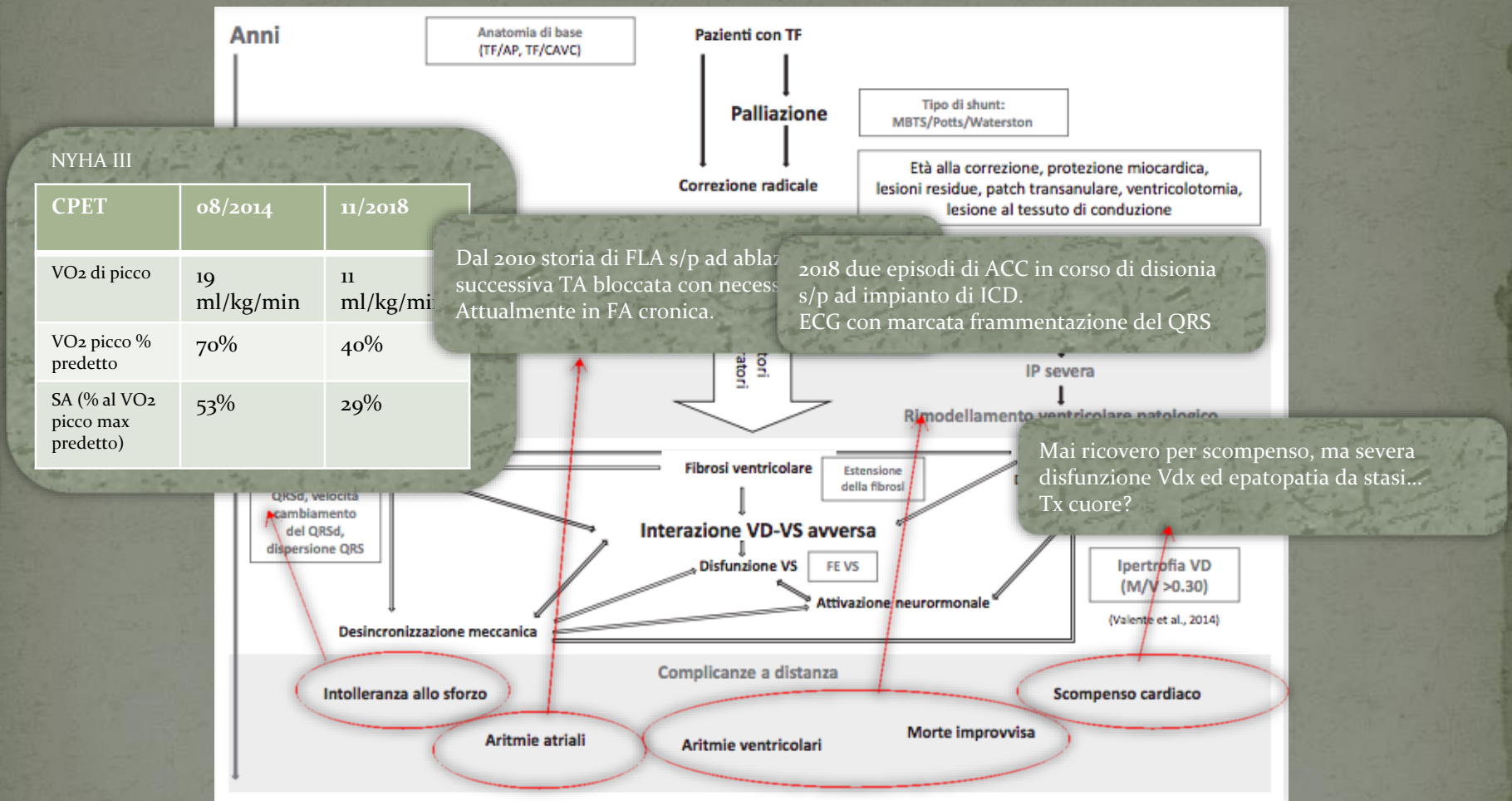
# ECG



FA normofrequente con sporadico intervento del PM, BBdx, QRS slargato (200 msec) e marcatamente frammentato







The adult patient after surgical repair of tetralogy of Fallot: the never-ending story, G Ital Cardiol (Rome) 2014 Oct;15(10):535-45.

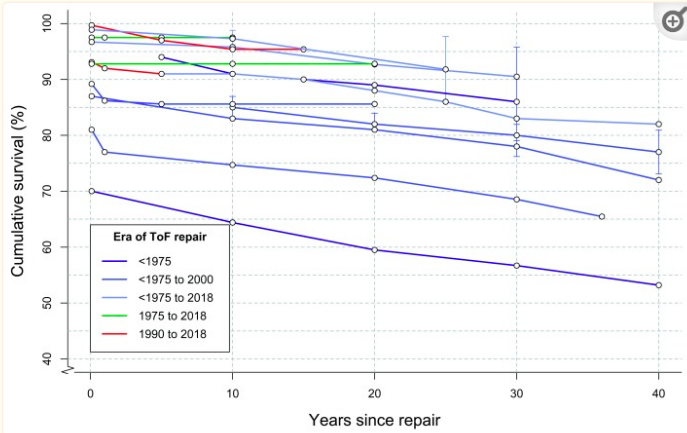
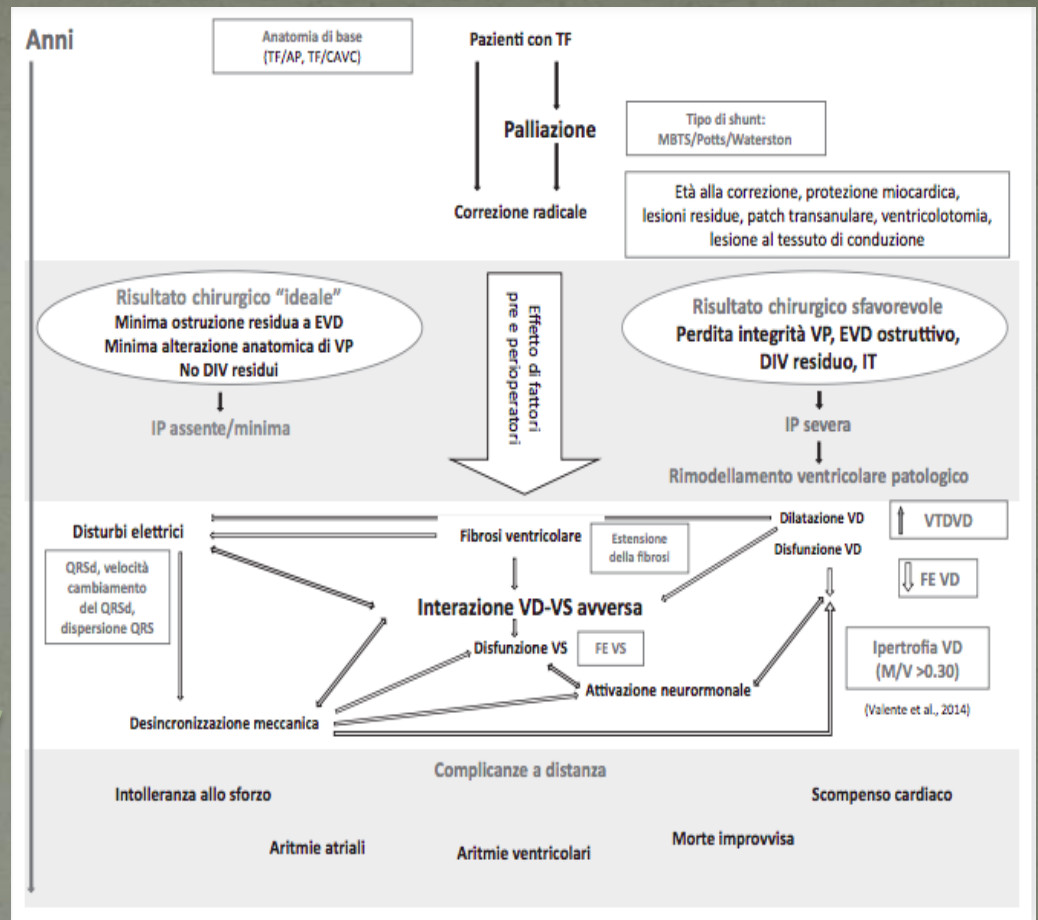


Figure 3.

Survival following tetralogy of Fallot (ToF) repair.

Van der Ven JPG, et al. Current outcomes and treatment of tetralogy of Fallot [version 1; peer review: 2 approved]. F1000Research 2019, 8(F1000 Faculty Rev):

Lenta e complessa evoluzione fisiopatologica postoperatoria



The adult patient after surgical repair of tetralogy of Fallot: the never-ending story, G Ital Cardiol (Rome) 2014 Oct;15(10):535-45.

La chirurgia cura la Tetralogia di Fallot, ma, anche in caso di risultato ottimale dell'operazione, il paziente non è guarito, infatti il cuore di questi pazienti, ferito da chirurgia, rimane anatomicamente, fisiologicamente ed elettricamente anormale.

## Conclusioni

- I pazienti operati per Tetralogia di Fallot, così come molti pazienti con Cardiopatie congenite corrette chirurgicamente, spesso afferiscono a numerosi centri e non seguono percorsi univoci.
- Fondamentale è una rete per poter seguire questi pazienti garantendo loro continuità nelle cure e per evitare ritardi.
- Compito dei centri periferici è cercare di non sottovalutare i segnali di progressivo deterioramento, senza aspettare la fase acuta per Centralizzare il paziente.